Masarykova univerzita v Brně
Lékařská fakulta

Oční protézy

Bakalářská práce

Vedoucí práce:
MUDr. Jan Richter

Autor práce:
Dagmar Tošovská
Optika a optometrie

Brno, květen 2007

Děkuji MUDr. Janu Richterovi, vedoucímu mé bakalářské práce, za cenné rady a připomínky, které mi poskytl.

Dále bych také chtěla poděkovat Mgr. Ľudovítu Grueberovi za sdělení důležitých informací týkající se oblasti výroby očních protéz.

Prohlašuji, že jsem bakalářskou práci vypracovala samostatně a veškerou použitou literaturu jsem řádně uvedla v seznamu literatury, který je uveden na konci mé práce.

……

OBSAH

1. Úvod **7**

2. Protetika **8**

3. Rozdělení očních protéz **9**

3. 1. Protézy ochranné *9*

3. 2. Protézy léčebné *9*

3.3. Protézy lokalizační *10*

3. 4. Protézy kontaktní (kontaktní čočky) *11*

3. 5. Protézy kosmetické *11*

4. Kosmetické oční protézy **13**

4. 1. Historie *13*

4. 2. Skleněné oční protézy *14*

4. 2. 1. Výroba 14

4. 2. 1. 1. Materiál a pomůcky 14

4. 2. 1. 2. Postup výroby 15

4. 2. 2. Cena hrazená pojišťovnou 17

4. 2. 3. Životnost skleněné oční protézy 17

4. 2. 4. Výhody a nevýhody skleněných očních protéz 17

4. 3. Akrylové oční protézy *18*

4. 3. 1. Výroba 18

4. 3. 1. 1. Přijetí pacienta 18

4. 3. 1. 2. Materiál a pomůcky 19

4. 3. 1. 3. Postup výroby 19

4. 3. 2. Cena hrazená pojišťovnou 21

4. 3. 3. Životnost akrylových očních protéz 22

4. 3. 4. Výhody a nevýhody akrylových očních protéz 23

5. Formátor (konformér) **24**

5. 1. Využití *24*

5. 2. Dělení podle materiálu *24*

5. 2. 1. Skleněné formátory 25

5. 2. 2. Akrylové formátory 25

5. 2. 3. Silikonové formátory (silikonový implantát) 25

5. 2. 3. 1. Postup implantace silikonového formátoru u dětí 26

5. 3. Péče o formátory *27*

6. Orbitální implantáty 28

6. 1. Historie *28*

6. 2. Dělení podle materiálu *30*

6. 2. 1. Hydroxyapatit 30

6. 2. 2. Porézní polyetylén 31

6. 2. 2. 1. The Quasi-Integrated Porous Polyethylene Orbital Implant 32

6. 2. 3. Další používané materiály 33

6. 3. Motilita oční protézy *33*

6. 3. 1. Čep 34

6. 3. 2. MEDPOR ATTRACTOR Magnetic Coupling System 35

6. 4. Komplikace spojené s orbitálními implantáty *36*

6. 4. 1. Pooperační odhalení předního povrchu implantátu 36

6. 4. 2. Rychlost vaskularizace implantátu 36

6. 4. 3. Infekce 39

6. 4. 4. Vpadnutí protézy do nitra orbity 39

7. Chirurgické zákroky 40

7. 1. Primární chirurgické zákroky *40*

7. 1. 1. Indikace 40

7. 1. 2. Enukleace 41

7. 1. 2. 1. Postup enukleace 41

7. 1. 3. Eviscerace 43

7. 1. 3. 1. Postup eviscerace 44

7. 1. 4. Postup exenterace očnice 44
7. 1. 4. 1. Prostá exenterace očnice 45
7. 1. 4. 2. Subtotální exenterace očnice 45
7. 1. 4. 3. Exenterace očnice se zachováním víček a spojivkového vaku 46
7. 1. 4. 3. 1. Orbitální protéza po exenteraci očnice se zachováním víček a spojivkového vaku 46

7. 2. Sekundární chirurgické implantace orbitálního implantátu *47*
7. 2. 1. Indikace 47
7. 2. 2. Transplantace kožního štěpu 47
7. 2. 3. Transplantace bukální sliznice 48

8. Péče o kosmetické oční protézy 49

8. 1. Postup vyjímání a vkládání oční protézy *49*

8. 2. Čištění očního důlku *50*

8. 3. Čištění oční protézy *50*

9. Běžný život s oční protézou 52

9. 1. Nejčastější problémy týkající se nošení oční protézy *52*
9. 1. 1. Nadměrná sekrece slz 52
9. 1. 2. Svědění 52

9. 2. Rady pro nositele očních protéz *53*

9. 3. Sport *54*

9. 4. Prostorové vidění a řízení motorových vozidel *54*

10. Volba brýlových skel pro zlepšení kosmetického vzhledu 56

11. Minulost, současnost a budoucnost 58

12. Závěr 60

13. Použitá literatura 61

14. Obrazová příloha 63

1. Úvod

Člověk s oční protézou je na první pohled a ve většině případů nemnoho rozlišitelný od zdravých jedinců, i když je těchto „nositelů očních protéz“ v České republice podle odhadů zdravotních pojišťoven přibližně 4000. Tento fakt poukazuje na zdokonalení a rozvoj zdravotnického oboru v této oblasti, který prošel velkým vývojem, nejen v oblasti očních protéz, ale i implantátů a jejich možnostmi spojení. Informovanost veřejnosti o této problematice je velmi sporadická, což vyplývá také ze skutečnosti, že materiály v české verzi, vztahující se k očním protézám jsou nemoderní a je jich velmi málo. Více zdrojů lze najít pouze v angličtině a na internetu. Z toho důvodu jsem se ve své bakalářské práci pokusila shrnout všechny získané informace a poznatky do ucelené formy a poskytnout tak širší pohled na oblast očních protéz a s nimi spojených orbitálních implantátů a operací. Mým záměrem bylo také poukázat na nedostatek pracovišť v České republice, které se na výrobu očních protéz specializují. Tato pracoviště se nachází pouze v Praze, v Brně, v Opavě a v Jablonci nad Nisou, kde se vyrábí skleněné oční protézy. Na to, kolik pacientů u nás protézu nosí, je to poměrně dost málo. Dříve se u nás vyráběly i ektoprotézy a formátory, ale bohužel tomu už tak není. Je to hlavně z důvodu vyřazení těchto pomůcek z ceníku zdravotních pojišťoven. Dnes se proto místo formátorů používají dočasné oční protézy sériové výroby a pacienti, kteří prodělali exenteraci orbity jsou posíláni na Slovinsko, kde se přímo na tuto oblast specializují. Pro pacienty, kteří se s takovou ztrátou musí vyrovnat, je to tudíž ještě více stresující. Proto by našim předním zájmem mělo být jim s tímto problémem pomoci, umožnit pacientům rekonvalescenci v domácích podmínkách, blízko jejich bližních a známých, kteří by jim pomohli se s tímto údělem lépe psychicky vypořádat.

Doufám, že se má práce stane, nejen pro pacienty s tímto zrakovým omezením, ale také pro studenty, zajímajícími se o tuto problematiku, nosným zdrojem informací, který jim umožní se v tomto oboru lépe orientovat a získat potřebné znalosti.

2. Protetika

Protetika je obor ortopedické protetiky, který se zabývá nahrazováním ztracených nebo oslabených funkcí částí těla pacienta a to pomocí:

- *Protézy* – protéza nahrazuje ztracenou část těla jak kosmeticky, tak funkčně, je vždy zhotovena podle individuálních potřeb pacienta a jeho fyzických dispozic

- *Ortézy* – ortéza nahrazuje ztracenou nebo oslabenou funkci bez náhrady ztracené části těla

- *Epitézy* – kosmetická náhrada ztracené části těla bez náhrady ztracené funkce (prsty, lýtkové svaly, epitézy očí, nosu, ucha)

- *Pomůcek pro tělesně postižené* – náhrada oslabené nebo ztracené funkce s využitím zbylých funkcí (lupy, bílá hůl, berle)

3. Rozdělení očních protéz

Oční protézy se dělí na základě jejich funkce. Patří zde nejenom oční protézy, které kosmeticky nahrazují enukleované či eviscerované oko či celkové ektoprotézy pro kosmetické nahrazení ztracené oční koule a okolních tkání po provedené exenteraci orbity po nádorech oka a přilehlých tkání, ale i barevné kontaktní čočky, které upravují vzhled oka v případech, kdy není nutné oční kouli odstranit, protézy diagnostické a léčebné.(3)

3. 1. Protézy ochranné

Používají se na ochranu oka při ozařování rentgenem nebo na ochranu proti rádiovému záření. Jsou to tenké, slupkovité oční protézy vyrobené z kovu, které přiléhají na přední část oční koule a zasahují až do přechodných spojivkových řas, takže zamezují jakémukoli průniku záření do oka. Nasazují se vždy až po předchozí anestézii, po skončení ozařování se ze spojivkového vaku vyjmou. (3)

3. 2. Protézy léčebné

Léčebné protézy slouží k doléčování pooperačních stavů na předním segmentu oka, k úpravě spojivkového vaku či k zamezení jeho srůstům. Jejich funkcí je udržet spojivkový vak otevřený a dostatečně velký pro pozdější vložení oční protézy, umožnit výplachy oka nebo aplikaci mastí nebo kapek.

Jsou různých velikostí a tvarů. Mohou být vyrobeny jak ze skla tak z akrylátu. Podobají se buď kosmetickým očním protézám, které mají namísto zornice okrouhlý otvor, tzv. formátory, nebo jsou zhotoveny z umělého průhledného skla a podobají se slupkovitým protézám s několika menšími otvory, tzv. Illigovy protézy. Rozlišuje se vždy pravá a levá léčebná protéza a slouží k opakovanému užití.(3)

3.3. Protézy lokalizační

Mezi lokalizátory cizích kovových nitroočních tělísek patří Combergovy a Baltinovy protézy.

Poloha nitroočního tělíska je na rentgenovém snímku, díky jeho kontrastnosti, dobře patrná, avšak měrná hmotnost očních tkání je příliš malá, aby byly tkáně na snímcích vidět, takže k určení přesné polohy a tvaru tělíska v oku je nutné použít lokalizátory, na jejichž povrchu jsou vytvořeny kontrastní hmotou několik záchytných bodů.

Combergovy protézy mají tvar podobný sklérokorneální kontaktní čočce. Mohou být vyrobeny ze skla nebo z průhledné umělé hmoty, přičemž jsou do jejich povrchu na okraji rohovkové části symetricky zataveny čtyři olověné body, které udávají při ozařování polohu limbu, od něhož se na snímcích měří přesné umístění cizího nitroočního tělíska.

Baltinovy protézy (lokalizátory) jsou zhotoveny z lehkého kovu (zpravidla hliníku). Mají tvar kulového vrchlíku se stejným poloměrem zakřivení jako skléra, tzn. 12,5 mm, v jejichž centru se nachází kruhový otvor, od něhož jsou ve vzdálenosti 0,5 mm umístěny čtyři olověné body. V sadě jsou vždy tři Baltinovy protézy se stejným poloměrem zakřivení, ale s různě velkým centrálním otvorem. Každý lokalizátor je opatřen číslem.

1 – průměr otvoru 12,5 mm
2 – průměr otvoru 11,0 mm
3 – průměr otvoru 9,0 mm

Protézy se nasazují až po předchozí anestézii a to obvykle vleže při pohledu pacienta směrem dolů a po skončení snímkování jsou pinzetou nebo tupou kanylou vytaženy.

Vždy se dělají dva rentgenové snímky – předozadní, kdy prochází centrální paprsek osou oční koule, a boční, při kterém paprsek prochází limbem. Pro určení polohy tělíska se pak používá lokalizačních šablon, které jsou zhotoveny na průhledném filmovém materiálu. Podle nastavené ohniskové vzdálenosti rentgenové lampy od nasazeného lokalizátoru (60, 100, 150 cm) a jejího zvětšení se volí příslušný rozměr

šablony. Výpočet se provádí dle Combergovy metody: u Baltinových protéz prochází nulová linie zadními okraji značek, zatímco u Combergových protéz se nachází nulová linie na spojnici předních okrajů značek. Pokud by se toto zanedbalo, vznikla by tak chyba kolem 1 mm. Jinak je postup výpočtu stejný.(3)

3. 4. Protézy kontaktní (kontaktní čočky)

Tyto speciální kontaktní čočky jsou využívány v případech, kdy je nutné vzhled oka kosmeticky upravit. Tuto funkci plní u stavů jako je aniridie, leukom, u velkého kolobomu rohovky, při překrytí jizev na rohovce nebo v případě sice tvarově normálního a nebolestivého, avšak už slepého oka, u kterého nebyla nutná enukleace.

Mezi protetické kontaktní čočky spadají mikročočky a sklérální čočky, klasické lehce zbarvené čočky, ručně barvené čočky a kosmetické náhrady, které se od běžných kontaktních čoček liší černě zbarvenou zornicí a dobarvenou duhovkou podle pacientova druhého zdravého oka. Podle situace volíme buď měkké nebo tvrdé kontaktní čočky, přičemž péče o ně je stejná jako u všech běžných kontaktních čoček.

Obr. č. 1. Změna vzhledu protetickou kontaktní čočkou

3. 5. Protézy kosmetické

Jde o protézy ze skla nebo z akrylátu, které nahrazují enukleované či eviscerované oko. Vkládají se do spojivkového vaku pod víčka. Význam nošení oční protézy spočívá v tom, že zabraňuje stahování zbylých očních svalů, drží víčka a zajišťuje jejich funkci, pomáhá zachovávat pravidelný odtok slznými cestami, chrání spojivkovou dutinu a současně zabezpečuje i přijatelný vzhled tváře. Mohou mít tvar celé oční koule (kulovité) nebo jen tvar předního segmentu, kdy se jejich tloušťka pohybuje okolo 1 cm a postupně se k okrajům snižuje. Pokud se protéza umístí už na slepý, atrofický bulbus, tak je její motilita částečně zachována. Jinak je pohyblivost protézy závislá na výsledcích provedené operace, zvláště enukleace, kdy se do orbity vsazuje orbitální implantát, ke kterému jsou odstřižené přímé oční svaly znovu přišity. Jestliže se

orbitální implantát špatně umístí, je příliš velký či naopak moc malý, je pohyblivost protézy v určité míře snížena a výsledný kosmetický vzhled pacienta není tak uspokojivý. Také mnohočetné předchozí chirurgické zákroky, radiační terapie a jiné okolnosti mohou limitovat konečnou motilitu oční protézy.

Ke kosmetickým protézám se řadí taktéž ektoprotéza, neboli epitéza, která uměle nahrazuje přední část oční koule, víčka, řasy a přilehlé měkké a tvrdé tkáně, které byly v důsledku zhoubného nádoru chirurgicky odstraněny. Chrání okolní odhalené orbitální, nosní tkáně a tkáně sinusů a obnovuje normální zvuk hlasu, hlavně při vyslovování nosových souhlásek. Je také nezbytná pro udržení vlhkosti maxilárních sinusů, ústní a nosní dutiny. Její součástí je oční protéza, která by se nemohla samotná v očním důlku díky deformaci orbity, chybění orbitální tkáně a obvykle i víček, udržet.

Výroba je velice náročná a zdlouhavá, při níž se nejprve musí vytvořit voskový model epitézy, podle něhož se následně vyhotoví forma pro její odlití z akrylátu nebo silikonu. Dále se musí podle pacientova druhého zdravého oka vyrobit oční protéza. Na jejich zhotovování se specializuje hlavně Slovinsko, kde je pro pacienty k dispozici i rehabilitační středisko.

Existují dvě možnosti uchycení ektoprotézy na obličeji. Prvním způsobem je připevnění epitézy pomocí brýlové obruby a lepidla. Díky novodobým typům lepidel vydrží protéza nalepená narozdíl od dřívějších dvou hodin v současnosti až osm, po kterých se musí vyjmout, znovu očistit a nalepit. Druhou možností, která však není moc využívána, je upevnění pomocí magnetů, které jsou implantovány pod kůží orbity.

Přibližná cena ektoprotézy se pohybuje okolo 20 000 – 30 000 Kč, přičemž je její průměrná životnost 2-3 roky, ale není to pravidlem. Někdy ji pacienti mohou bez problémů nosit i mnohem déle.

4. Kosmetické oční protézy

Kosmetické protézy jsou vyráběny v přibližně osmi velikostech a ve 36 různých tvarech, aby se vytvořily různorodé modely pro aplikaci, z kterých by se mohlo podle daného stavu očního důlku téměř vždy vybrat pro pacienta ten nejvhodnější. Bělmo se zhotovuje v sedmi odstínech, zatímco duhovkových barevných odstínů existuje až 47. Nejběžněji používané barvy duhovky jsou šedomodrá, šedozelená, šedá, hnědá, šedohnědá a olivová, nejméně se používá šedočerná. Rozeznáváme tři hlavní tvary protéz: ledvinkový, který se zhotovuje nejčastěji, oválný a nejméně vyráběný trojúhelníkový tvar.

Obr. č. 2. Různé tvary a velikosti očních protéz

4. 1. Historie

Zmínky o prvních očních protézách pochází z dob starověkých kultur z období 5. století před Kristem. Zhotovovaly je Římští a Egyptští kněží a to z nabarveného jílu. Oční protézy se upevňovaly na látku a nosily se vně očního důlku.

Trvalo mnoho století než se vyvinuly oční protézy, které se vkládaly do očního důlku. Nejprve se vyráběly ze zlata pokrytého barevnou glazurou a teprve později, v 16. století, v době pozdní renesance, je Benátští skláři začali vyrábět ze skla. Tyto první skleněné protézy však byly hrubé, nepohodlné na nošení a navíc velice křehké. I přesto dál v Benátkách jejich výroba pokračovala a pečlivě střežená výrobní tajemství se dědila z generace na generaci až do konce 18. století. Následně se centrum výroby očních protéz přesunulo do Francie, avšak jen na krátký čas. V polovině 19. století se mistry na výrobu očních protéz stali Němci, kteří přišli s novými technikami výroby.

V Německu, ve městě Lauscha v roce 1835, začal jako první vyrábět skleněné oči pan Ludwig Müller. Tyto skleněné oči sloužily pro panenky. Jak se řemeslo rozvíjelo, začal po čase zaučovat další řemeslníky. Město Lauscha se tak stalo sklářským centrem. Odtud se během 19. století výroba rozšířila i do jiných zemí Evropy a do Ameriky.

V Jablonci nad Nisou se začaly oční protézy zhotovovat po 1.světové válce v dílně pana Ulmanna, který byl vyučen v Německu. Po válce se výroba v Jablonci udržela a dále rozvíjela. Postupem času se k výrobě dostal i pan Jindřich Pokorný, který si za

svého učedníka vybral pana Petra Adamovského. Ten ve výrobě v Jablonci pokračuje dodnes.

Koncem roku 1959 se se souhlasem ministerstva zdravotnictví začaly v Československu vyrábět i akrylové oční protézy. Na základě výzkumů, které byly vedeny panem J. Holubem v n. p. Protetika v Praze, a podle získaných zkušeností, byla výroba akrylových očních protéz zahájena v n. p. Oční optika. Na jejich výrobu se začala používat akrylová pryskyřice, která je dnes základní složkou materiálu pro výrobu moderních očních protéz. Plast používaný ve výrobě je vysoce opticky kvalitní methylmetakrylát, jenž je velice podobný látce používané na výrobu chrupů. V dnešní době se plastové oční protézy zhotovují v Opavě panem Ľudovítem Grueberem, v Brně panem Jaromírem Klíčníkem a v Praze panem Ronaldem Szarvasem.

4. 2. Skleněné oční protézy

4. 2. 1. Výroba

Skleněnými očními protézami se zabývá v České republice už jen jedno pracovitě v Jablonci nad Nisou, kde je vyrábí pan Petr Adamovský. Rozlišujeme skleněné oční protézy individuální-speciální, které se vyrábí zákazníkovi „na míru“ a skleněné oční protézy: sériové, klasické, jenž jsou vyráběny pro potřeby očních oddělení nemocnic.

Obr. č. 3. Skleněné oční protézy

4. 2. 1. 1. Materiál a pomůcky

Materiál na jejich výrobu se může rozdělit do tří skupin:

1. Na oční kouli se používá speciální opálové sklo prosté těžkých kovů, zejména olova a kadmia. Tento materiál musí být díky neustálému dotyku se spojivkou zdravotně nezávadný. Sklovina musí být jako jiné druhy homogenní, dobře zpracovatelná a musí mít stejnou tepelnou roztažnost.

2. Duhovka se vytváří z různě barevných tyčinek skla, které se navzájem mísí, až se dosáhne požadované barvy duhovky druhého, zdravého oka.
3. Na rohovku se používá speciální čirý krystal, kterým se překryje duhovka. Tím se docílí přirozeného vzhledu protézy.

Skleněná oční protéza se vyrábí na speciálně upraveném sklofoukačském kahanu. Surovina se dováží ze zahraničí a musí být z homogenních a ze stejných kmenů. K výrobě se dále používá pinzety, kleští na přidržování protézy a hladítka.

Obr. č. 4. Opálové trubice

Obr. č. 5. Jednotlivé stupně vzhledu oční protézy při výrobě

4. 2. 1. 2. Postup výroby

Z opálové trubice se nad kahanem odtaví přibližně 2 – 3 cm dlouhý odtažek, ze kterého se vyfoukne kulička o průměru 18 mm až 20 mm podle potřebné velikosti protézy.

Na vrchlík kuličky se nataví základní barva, která se následně profoukne do tvaru půlkuličky. Na ní se pak pomocí barevných roztavených tyčinek skla tenkých zhruba 2 mm namaluje požadovaný odstín duhovky. Je velice důležité, aby protéza barevnostně odpovídala vidoucímu oku. Docílí se toho míšením různých barev, kdy se na krystalový váleček nanesou například bílá, modrá a šedá vlákna, která se teplem roztaví. Za stálého otáčení válečku se dosáhne smísení barev. Přidáváním jednotlivých nitek se nakonec namíchá vyhovující odstín. Takto se postupuje i při výrobě jiných odstínů. Nejjednodušší je namíchání tmavých, tzn. černých nebo hnědých, duhovek, zatímco modré či zelené duhovky se napodobují nejhůře. Aby byla duhovka co nejvěrohodnější a nejpodobnější, je možné na ni nanést i drobounké pigmentové tečky. Po dobarvení duhovky se půlkulička rozehřeje a profukuje, dokud se znovu nevyrovná s povrchem koule.

Černou skleněnou tyčinkou se uprostřed vytvoří zornice o průměru zhruba 3 mm a hladítkem se natvaruje do požadované velikosti. Celá skleněná kulička se znovu nahřeje, otáčí a profukuje, aby došlo ke ztavení všech částí.

Jestliže barva duhovky odpovídá zdravému oku, může se přistoupit k natavování speciálního čirého krystalu, kterým se naznačí přední oční komora a rohovka. Než se krystal na duhovku přitaví, musí se jak krystalová tyčinka tak vrchol koule nejdříve nad kahanem rozehřát. Krystal zahříváme tak dlouho, až dojde k dokonalému ztavení s duhovkou.

Poté se pomocí nitek vytažených z červené tyčinky naznačí na bělimě krevní cévky. Vše se znovu zahřeje a zataví, aby byl povrch protézy opět hladký.
Tvar oka se upraví dofouknutím. Budoucí okraje protézy se neustále objíždí plamenem a je nutná stálá kontrola tvaru (měrkou), aby byl co nejvíce shodný s vybraným modelem. Zadní část se zahřívá a profukuje, až je ji možné od přední části, protézy, oddělit.

Protéza se následně nechá v předehřátém grafitovém kelímku s pískem na přibližně 40 minut vychladnout, poté se omyje a vloží do očního důlku pacienta. Musí se zkontrolovat, jestli velikost, barva a umístění zornice sedí a odpovídá druhému, vidoucímu oku. Pokud ne, celý proces se musí zopakovat. Protéza se už totiž nedá opravit. Za vadu protézy se také považuje nerovnoměrná tloušťka okrajů či ostré hrany, povrchové nerovnosti, výštipky, šlíry (náhlé změny indexu lomu, které se jeví jako vlákna či plošší útvary), bublinky a špína ve sklovině a dále rovněž, pokud není protéza pro pacienta pohodlná, tlačí či škrábe. Zpravidla se u každého pacienta vyrobí alespoň dvě protézy, než se dosáhne správného tvaru, vzhledu a umístění v očním důlku. Někdy také může dojít při procesu chlazení protézy k popraskání jejího povrchu. Je to způsobeno tím, že je skleněná oční protéza tenkostěnná a má různou tloušťku ve středu a na okraji. Různé druhy skla, z nichž je protéza zhotovena a nejednotnost jeho složení způsobují uvnitř protézy pnutí a spolu s nestejně velkou tloušťkou mohou zapříčinit při chladnutí protézy její prasknutí. Některé prasknou až při samotném používání.

Za den se zhruba vyrobí 6 kusů protéz. Po celou dobu výroby, která trvá přibližně jednu hodinu, je klient stále přítomen. Asi 20 minut zabere samotné vyměřování očního důlku pacienta. Jestliže však pacient už jednu protézu má a je s ní spokojen, nemusí se toto měření již provádět.

Obr. č. 6. Pracovní postup výroby skleněných očních protéz

4. 2. 2. Cena hrazená pojišťovnou

Pacient nosící skleněnou oční protézu má nárok na dvě protézy za rok. Protéza se vyrábí na lékařský předpis. Její cena je plně hrazena jakoukoli pojišťovnou, u klasické oční protézy se pohybuje okolo 600,- Kč/ 2 kusy ročně, u speciální je to zhruba 950,- Kč/ 2 kusy ročně bez nutnosti schválení revizním lékařem. Příspěvek zdravotní pojišťovny na aplikaci skleněné oční protézy sériové výroby včetně vyšetření a zacvičení je přibližně 153,-Kč.

4. 2. 3. Životnost skleněné oční protézy

Skleněná oční protéza se nosí zhruba půl až jeden rok, po kterém je nutné si pořídit novou, protože je její povrch v neustálém kontaktu se slzami, jenž její povrch naleptávají, takže se protéza stává stále více nepohodlnou a drsnou. Sklo, které se při výrobě používá, je také náchylné na poškrábání, například zrnkem prachu nebo nečistotou, která vnikne pod víčko a poškodí povrch protézy rýhami. Tyto rýhy působí na protéze rušivě a navíc mohou poškodit oční důlek a spojivku pacienta. Protéza je nadto velice křehká a snadno rozbitelná, pacient by tudíž měl dávat pozor při čištění, aby mu nespadla, při sportu, hlavně míčových hrách, kdy může dojít k jejímu roztříštění přímo v očním důlku a také by se měl vyvarovat vystavování oční protézy velkým teplotním změnám, kdy by mohlo dojít k jejímu popraskání nebo prasknutí.

4. 2. 4. Výhody a nevýhody skleněných očních protéz

Nespornými výhodami skleněné oční protézy jsou živý lesk povrchu jako u přirozeného vlhkého oka, barva je stálá, nebledne a duhovka navíc působí plasticky a hloubkově, protože se na ni mohou nitkami vytvořit i drobné prohlubeniny, lakuny a krypty, které můžeme pozorovat na povrchní tkáni zdravé duhovky.

Bohužel naopak zornice se jeví jako kulička a působí rušivě a nepřirozeně, hlavně při pohledu zblízka. Někteří pacientu si také stěžují, že je protéza v zimě studí a přimrzají jim k ní slzy.

4. 3. Akrylové oční protézy

4. 3. 1. Výroba

Akrylové oční protézy se doporučují hlavně u dětí, protože je u těchto protéz menší riziko prasknutí a poranění očního důlku. Také akrylové oční protézy se vyrábí na zakázku nebo sériově, kdy se vybírá z nabídky už vytvořených očních protéz.
Při výrobě se musí respektovat mnoho údajů: velikost a tvar očního oční koule, barva, velikost a pozice duhovky, velikost zornice, odstín bělma a množství cévek. Tyto znaky se u každého pacienta liší, proto se při aplikaci protézy sériové výroby nikdy nedocílí perfektního, skoro nerozpoznatelného vzhledu od zdravého oka pacienta.

Obr. č. 7. Akrylové oční protézy

4. 3. 1. 1. Přijetí pacienta

Asi šest až osm týdnů po rekonstrukci orbity (enukleaci, evisceraci, exenteraci) je pacient objednán k očnímu protetikovi, který mu zhotoví podle druhého, zdravého oka oční protézu.

Ještě než se přistoupí k samotné výrobě kosmetické oční protézy, musí se nejprve pečlivě prohlédnout oční důlek pacienta, pro kterého se bude daná oční protéza vytvářet. Rozhodující je hlavně kvalita provedené operace. Pokud se implantát vsadil do orbity nesprávně, nebo je příliš velký, nezbývá tak místo na samotnou oční protézu, její motilita je v různé míře snížena a už s tím bohužel není možné skoro nic dělat. Tvar protézy, který se volí, také závisí na tvaru a funkci víček, na hloubce očního důlku a také na stavu a velikosti spojivkového vaku, který je ihned po operaci modelován konformérem, neboli formátorem. Do očního důlku pacienta se vkládají modely ze zkušební sady a vybírá se optimální tvar, aby byla protéza po nasazení nerozeznatelná od vidoucího oka. Podle zdravého oka se zjistí barva duhovky. Používá se na to lištička, kde už jsou připevněny jednotlivé protézy s různými možnými barvami duhovek, které jsou očíslovány od 1, odpovídající čistě modré barvě, až po 23, tmavě hnědou. Tento údaj společně s údajem o velikosti duhovky, množství cévek v bělimě, barvě skléry a

další nutné úpravě protézy, pokud model neseděl jak měl, se zaznamenává do formuláře, kde je napsáno jméno, rodné číslo a adresa pacienta.

V neposlední řadě se musí také změřit průměr pupily. Někdy je těžké určit tu správnou velikost, protože zornice zdravého oka reaguje na světlo. Pro většinu pacientů se proto volí střední velikost (3 mm). Někteří pacienti však mají zornici, která velice rychle reaguje na světlo, nebo mají extrémně světlou duhovku, což zvýrazní rozdíl mezi zornicí oční protézy a zdravého oka. Těmto pacientům se proto doporučuje mít jednu protézu na večer, do společnosti, a jednu na denní nošení.

4. 3. 1. 2. Materiál a pomůcky

Mezi plasty používané ve výrobě patří metylmetakrylát, podobný plexisklu, akrylát a superpont. Tyto materiály jsou velice podobné látce na výrobu umělých chrupů, takže jsou vysoce odolné i vůči naleptávajícímu účinku slz. Základní materiál vždy tvoří přibližně 95% směsi. Zbývajících 5% jsou různé, neustále se měnící přísady, které zlepšují kvalitu a vlastnosti materiálu. Dále se při výrobě oční protézy používá polymer, sádra, izodent, bavlněná vlákna na naznačení cévek ve skléře a průsvitné destičky z acetátu celulózy na vytvoření duhovky.

Na vytvrzení hmoty je potřeba pec, dále jsou nutné různé kyvety na odlévaní protéz, gumové a porcelánové kelímky na míchání hmot, modelovací nože, brusné pasty a látkové kotouče, brusky, leštičky (pro letění za mokra je nutno si tuto leštičku zhotovit sám, není k dostání) a také knoflík na duhovku (taktéž nutno vyrobit).

4. 3. 1. 3. Postup výroby

Základem pro výrobu oční protézy je model. Může být vytvořen z modelovacího vosku nebo se může použít protéza ze zkušební sady, která se domodeluje voskem.

Jiný postup pro vytvoření modelu oční protézy se volí v Americe. Na obtisk tvaru prostoru v očním důlku se používá „alginate“, který uvnitř během minuty ztvrdne na konzistenci podobnou bílku tvrdého vařeného vejce. Po odstranění z očního důlku, se kolem něj vytvoří ze zubního kamene dvoudílná forma, z materiálu, který je velmi podobný materiálu „Plaster of Paris“. Obtiskový materiál (alginate) se následně odstraní

a do formy se vlije roztavený tvrdý druh vosku, který se zde nechá zchladnout a ztvrdnout. Tento voskový výlisek pak slouží jako model pro oční protézu. Jeho přední plocha a okraje se mohou měnit přidáváním nebo odstraňováním požadovaného množství vosku, aby model lépe seděl, nikde netlačil, docílilo se správného směru pohledu a přijatelně velké oční štěrbiny. Zadní povrchové nerovnosti se vyhladí, aby se zajistil komfort a dobrá motilita.

Ke zhotovení sádrového odlitku vytvořeného modelu se používá sádry, a to buď kamenné, alabastrové nebo modelovací, která se v gumovém kelímku zpracuje do polotekuté směsi a nalije do kyvety, což je mosazná, bronzová nebo z jiného kovu vyrobená soudkovitá nádoba složená ze dvou dílů.

Mezitím, co sádra tvrdne, se z destičky o přibližném průměru 10-12 mm vyřízne kotouček (mezikruží) o průměru 10,5 – 12,5 mm se středovým otvorem o průměru přibližně 3 mm, který na budoucí protéze bude vytvářet duhovku s pupilou. Je to vlastně čirá destička zpravidla vytvořená z acetátu celulózy nebo syntetické pryskyřice. Okraje tohoto disku se obrousí, aby se odstranily veškeré nerovnosti. Barvy, které se na malování duhovky používají, by měly být co nejvíce barevnostně stálé. Používají se spíše akvarelové než olejové barvy, které dlouho zasychají, ale někteří výrobci, jako pan Grueber v Opavě, si vytváří a míchají své vlastní složení barev, které jsou stálejší a méně průsvitné. Barvení spočívá v tom, že se na disk nejprve nanese základní barva, což je barva, která je na duhovce druhého oka nejtmavší a nachází se na jejím okraji. Barva tkáně se následně připraví smísením roztoku se základní barvou, to znamená, že u modrých a zelených očí přidáme k základní barvě bílou (pro zesvětlení), u hnědých očí mísíme základní barvu s nepatrným množstvím červené a žluté barvy. U modrých a zelených odstínů duhovky je barvení o to náročnější, protože zde dochází velmi často ke změně barev na duhovce. Aby se docílilo větší plasticity duhovky, nanáší se základní barva na spodní stranu kotoučku, přičemž barva tkáně a jemné žilkování se vytvoří na ploše vrchní.

Po zatvrdnutí sádry v kyvetě se voskový model vyjme a sádrový odlitek se doopraví modelovacím nožem a nechá se oschnout. Poté se forma natře izodentem, izolačním prostředkem, který zabrání spojení sádry a pryskyřice, a smísí se s polymerem v poměru 2 : 1 a dá se asi na 20 minut polymerizovat.

Na rozmíchání základní hmoty pro výrobu bělma protézy (akrylát, metylmetakrylát nebo superpont) a vytvoření požadovaného odstínu jako má skléra druhého oka, se používá porcelánového kelímku a skleněné tyčinky. Tímto procesem se odstraní ze hmoty veškeré nežádoucí bubliny. Míchá se tak dlouho, až přestane být hmota lepkavá, poté se vyjme a vloží do připravené formy spolu s duhovkovým knoflíkem, forma se sešroubuje a přibližně na dvacet minut se uloží ve vertikální poloze. Poté se vloží do vařící vody, kde se zhruba jednu hodinu polymerizuje. Aby se předešlo vzniku trhlin na odlitku, ohřívá se voda s odlitkem postupně. Po vychladnutí kyvety se odlitek vyjme, povrch knoflíku se lehce obrousí, nálitek duhovkového knoflíku se odstraní rovinným broušením a to jen v rovině duhovkového knoflíku, aby byl přechod duhovky po celém obvodu rovnoměrný a pozvolný.

Do odlitku se vloží nabarvená duhovka a pomocí červených nebo hnědých bavlněných nebo z umělého hedvábí vytvořených nitek, které se přitisknutím k povrchu přilepí, se naznačí na vytvořené skléře průběh cév.

Do formy se vlije malé množství průhledné superakrylové pryskyřice, do níž se pak jemně vtlačí polotovar s již připevněnou duhovkou a cévkami. Přebytek pryskyřice se odstraní, forma se znovu sešroubuje a nechá se polymerizovat ve vařící vodě stejně jako bělima na dobu jedné hodiny.

Po vychlazení formy se protéza vyjme, obrousí se a za mokra vyleští pomocí látkových kotoučů a leštící pasty.

Práce trvá většinou 7 - 8 hodin, kdy pacient zůstává jen na barvení duhovky. Dokončená, vysoce naleštěná protéza se umístí do očního důlku pacienta a posoudí se, jestli ve všech směrech vyhovuje. Pokud tvarově nesedí, a je-li to možné, může se protéza ještě dodatečně upravit.

4. 3. 2. Cena hrazená pojišťovnou

Akrylové protézy stejně jako skleněné se předepisují na „Poukaz na brýle a optické pomůcky“, nikoli na „Poukaz na léčebnou a ortopedickou pomůcku“. Předpis na akrylové oční protézy individuálně zhotovované podléhá schválení revizním lékařem. Je plně hrazena všemi pojišťovnami. Každý pacient má nárok na 1 protézu za 3 roky. Ceny

protéz a podmínky výroby se liší u jednotlivých výrobců. V Praze je cena protézy při čerpání příspěvku od zdravotní pojišťovny 1 951 Kč, v Brně 1 975, 40 Kč a v Opavě 1 976 Kč.

4. 3. 3. Životnost akrylových očních protéz

U plastových očních protéz, díky postupným fyzikálním změnám tkání očního důlku, dochází ke zhoršování kvality plastu a pigmentů, které si vyžádají za určitý čas výměnu oční protézy.

Akrylová protéza by měla být měněna tak často jak je potřeba, aby se udržoval uspokojivý kosmetický vzhled a aby byla pro oční důlek nezávadná. Životnost plastové protézy se u každého pacienta liší. Je to dáno různými chemickými procesy v očním důlku. Průměr je přibližně tři roky, ale někteří pacienti jsou schopni protézu nosit bez jakýkoli problémů i déle.

U oční protézy tři a více roků staré by se mělo vždy zkontrolovat, jestli má správnou velikost, polohu a barvu, měla by se vyzkoušet tvrdost povrchu a jestli nedochází k delaminaci (oddělování jednotlivých vrstev). Delaminace obyčejně nastává na okrajích nebo kolem duhovky.

Jeví se jako jemná, tmavá linka, která postupně, jak je plast namáhán, roste, až dojde k úplné separaci. Je to častá příčina dráždění víčka a zvýšené sekrece očního důlku.

Delaminace se může vyskytnout i v pigmentových vrstvách. Vypadá jako „šedý zákal“ v pupile nebo jako stříbřitý reflex v oblasti duhovky. Změny se však mohou objevit i v barvivech samotných, barvy buď vyblednou nebo ztmavnou nebo, což je častější, se změní ve vybledlý, nažloutlý odstín s hnědými tečkami.

Protože je zhoršování stavu protézy postupné, pacient si často neuvědomuje možné vážné následky změn. Proto by se po určitém čase měla nechat protéza i oční důlek vždy prohlédnout, aby se předešlo zbytečným problémům. Většina očních protetiků doporučují prohlídky každých šest až dvanáct měsíců.

4. 3. 4. Výhody a nevýhody akrylových očních protéz

Výhodou akrylových očních protéz v porovnání se skleněnými je jejich delší životnost, která je dána větší odolností materiálu proti naleptávajícímu účinku slz, nerozbitnost, možností je dále upravovat, zvětšovat či jinak přizpůsobovat a také možností je kdykoli přeleštit. Pupila u akrylových protéz vypadá přirozeněji a ne tak plasticky, protože se na její znázornění používá černý terčík. Avšak největší výhodou akrylových očních protéz je možnost udělat přesný odlitek orbitální dutiny pomocí stomatologické obtiskové hmoty, a to hlavně v případech popálenin po explozích či požárech nebo v případě deformovaného očního důlku, kdy se vytvoří přesně padnoucí protéza, která minimalizuje kosmetické defekty, jak je jen možné.

Akrylové oční protézy však mohou u některých pacientů vyvolat alergickou reakci, takže jsou pak jejich jedinou možností skleněné oční protézy, na které nebyla doposud žádná alergie hlášena. Jejich další nevýhodou je menší plasticita duhovky.

5. Formátor (konformér)

5. 1. Využití

Formátory spadají pod léčebné oční protézy. Jejich hlavní funkcí je modelace spojivkového vaku u pooperačních stavů po enukleaci, evisceraci či exenteraci očnice s uchováním spojivkového vaku, zamezuje srůstům spojivkového vaku (symblefaronu), např. po poleptání oka, a udržuje dostatečný rozsah fornixů, a to hlavně dolního fornixu, který musí být dostatečně hluboký, aby umožnil pozdější vložení a fixaci oční protézy.

Oční formátory jsou využívány hlavně u dětí, a to u stavů jako je vrozeně malá oční orbita, kdy je oční důlek a otevření víček menší než u druhého oka, u anoftalmu, mikroftalmu či kryptoftalmu, kde nejen zajišťují modelaci spojivkového vaku, ale také poskytují dostatečný tlak na kostěnou orbitu, který je nutný pro stimulaci správného růstu tkání spojivkové štěrbiny a kostní orbity a tím zabraňují nedostatečnému vývoji fyziognomie obličeje. K odstranění rozdílu ve velikostech orbit se používá série konformérů, které se vkládají do spojivkové štěrbiny a postupně se zvětšují tak, aby bylo později možné na toto místo vložit oční protézu. Konformér je obvykle zvětšován jednou za měsíc nebo podle potřeby.

5. 2. Dělení podle materiálu

Zpočátku byly formátory vyráběly z transparentní silikonové pryže tvrdosti 65 Sh firmy Dow Corning označovaný jako Medical Grade Elastomer, který se rovněž využíval pro výrobu orbitálních implantátů po enukleacích. V současnosti se formátory zhotovují ze skla, akrylátu nebo z implantabilních silikonových materiálů. Vyrábějí se v pěti základních velikostech o průměru 10 – 30 mm. Rozlišuje se vždy pravý a levý formátor.

5. 2. 1. Skleněné formátory

Materiál používaný na jejich výrobu je opálové sklo, ze kterého se po potřebném zahřátí nad plynovým kahanem odtaví individuálně velký odtažek. Ten se následně vyfoukne do požadované velikosti a do tvaru elipsy je pod tlakem vzduchu odtažena spodní stěna a vtažena do středu, kde vznikne otvor, neboli průdušnice. Velikost otvoru se pohybuje od 5 až 12 mm podle velikosti celého formátoru.(3)

Jejich nevýhodou je křehkost a rozbitelnost. Nadto se nesmí sterilizovat varem, jinak dojde k popraskání jejich povrchu.

Na skleněné oční formátory sériové výroby přispívá pojišťovna přibližně 185,- Kč ročně.

Obr. č. 8. Oční protéza skleněná Illigova (formátor)

5. 2. 2. Akrylové formátory

Postup zhotovení akrylových očních formátorů je téměř stejný jako u akrylových očních protéz, jen se liší v určitých krocích vzhledem ke tvaru a účelu jejich použití.

Výroba těchto formátorů je oproti skleněným podstatně více obtížná a nákladná, avšak jsou výhodnější díky jejich delší životnosti, možností změnit jejich tvar na menší, pokud je to potřeba, a možností sterilizace varem.(3)

5. 2. 3. Silikonové formátory (silikonový implantát)

Silikonový oční formátor je vyráběn lisováním v kovové tvárnici při teplotě 120ºC v bezprašném prostředí. Vulkanizační zplodiny jsou ze hmoty zcela odstraněny v průběhu dovulkanizace a při konečném vyvaření v destilované vodě.

Silikonový implantát má tvar kulovitého vrchlíku o vnějším průměru 26 mm, výšce 8,5 mm a tloušťce stěny 0,5 mm. Střed této konvexně konkávní destičky je oproti okrajům tenčí, aby byla zajištěna snadnější manipulace a vkládání konforméru do spojivkového vaku. Před implantací se zastřihne do požadované velikosti a jeho okraje

se zaleští, aby nedráždily a neškrábaly. Sterilizuje se ve vodní páře autoklávem při teplotě 120º po dobu 30 minut. Tento protetický materiál je tělem dobře snášen.

Dříve se silikonové oční formátory vyztužovaly ještě dakronovou síťkou, která však na okrajích implantátu vyvolávala dráždění, takže se od toho upustilo. Implantát se vkládá do spojivkového vaku po uvolnění všech jeho srůstů na dobu nejméně tří měsíců. Díky jeho transparentnosti lze stav oka dobře kontrolovat. Po celou dobu modelace dolní a horní přechodné řasy spojivky je nutné aplikovat antibiotika v koliryové formě. Samotné implantáty jsou také používány jako součást orbitální protézy po exenteraci orbity se zachováním víček a spojivkového vaku.(11)

5. 2. 3. 1. Postup implantace silikonového formátoru u dětí

Operační postup implantace silikonového spojivkového implantátu spočívá v provedení zevní canthotomie (protětí zevního očního koutku) s postupnou preparací spojivky do tenonského prostoru v oblasti víček, aby se zajistil dostatečně velký prostor pro vložení implantátu, který se, pokud je potřeba, zastřihne a zmenší.(11)

Vkládá se vždy konvexitou proti spodině. Tvar a pružnost implantátu zajišťují dostatečný tlak na nově vytvořenou spojivkovou štěrbinu a udržují stálou velikost nově vytvořených fornixů. Operace se ukončí uzavřením canthotomie a částečnou tarsorafií nevstřebatelnými stehy, čímž je implantát fixován pevně na místě, kde se ponechá po dobu 3 až 6 měsíců, aby se dokončila epitelizace operačních ploch okolo implantátu. Postupnými výměnami stále větších silikonových implantátů se nakonec docílí dostatečně velké spojivkové štěrbiny pro aplikaci akrylové nebo skleněné oční protézy. Implantát zároveň vyvíjí tlak na kostěný orbitální vchod, čímž se zajistí dostatečný růst kostí a zabrání se tak vzniku hemiatrofie obličeje. Pokud se s formátory nedosáhne uspokojivého rozšíření spojivkového vaku, dolní fornix je natolik mělký, že nedovolí vložení konforméru, nebo dojde k jeho sekundárnímu změlčení, provádí se buď transplantace kožního štěpu anebo bukální sliznice (viz. 7. 2. Sekundární chirurgické implantace orbitálního implantátu) či se prodlouží dolní fornix metodou cul-de-sac, kdy se jeho dno zafixuje k periostu orbity. Určitou možností pro zvětšení orbitální oblasti jako celku představují kostěné štěpy.

5. 3. Péče o formátory

Péče o skleněné a akrylové formátory je podobná jako u očních protéz. Během prvních dnů ho může být nutné čistit i dvakrát denně. Formátor se vyjme ze spojivkové štěrbiny, umyje se v mýdlové vodě, pořádně opláchne a znovu vloží na místo. Je možné, že formátor pacientovi ze spojivkové štěrbiny vypadne, i když se to stává velice zřídka. Jestliže se tak stane, konformér se normálně očistí a vloží zpátky.

6. Orbitální implantáty

Orbitální implantát se využívá k nahrazení objemu oční koule, která byla enukleací nebo eviscerací ztracena a také ke zlepšení rehabilitace anoftalmického pacienta, jak po stránce psychologické tak kosmetické. Tento malý, sférický orbitální implantát se vsazuje do orbity, udržuje tak její přirozený tvar a poskytuje oporu pro oční protézu.

6. 1. Historie

Orbitální implantáty se začaly používat až v roce 1885. Dříve se po enukleaci či evisceraci oka nechával oční důlek hojit prázdný a výsledkem byl nevzhledný propad víček, hroucení a vpadávání tváře na postižené straně. Používání orbitálního implantátu bylo hlavním průlomem v anoftalmické chirurgii očního důlku. Implantáty zlepšovaly pooperační vzhled oka tím, že vyplnily prostor očního důlku a redukovaly také kontrakci důlku v důsledku vzniku jizvové tkáně. Během posledních sto let, při hledání toho nejlepšího biokompatibilního materiálu pro orbitální implantáty, se na výrobu implantátů používalo mnoho materiálů, počínaje dutou skleněnou koulí v r.1884. Následovalo mnoho inovací zahrnující implantáty vytvořené z materiálů jako: zlato, chrupavka, tuk, fascia lata, kost, oči zvířat, stříbro, platina, hliník, houba, vlna, guma, hedvábí, ovčí střívko, rašelina**,** azbest, korek, slonovina, parafín, vazelína, celuloid a silikon.

První generace implantátů byla podstatným zlepšením pro nositele očních protéz, ale nebyly schopny zajistit přirozený pohyb protézy. Tento nedostatek pohybu byl hlavní překážkou k obnovení přirozeného vzhledu a tím bylo zvykání si na protézu o hodně těžší. První generace implantátů také měla tendenci k migraci v orbitě a navíc nebyly používané materiály tkáněmi těla dobře snášeny. Docházelo často k extruzi implantátu, což si vynucovalo další chirurgický zákrok. Tyto problémy podněcovaly vědce k hledání lepších orbitálních implantátů.

V roce 1941 vytvořil Ruedemann kombinaci implantátu a akrylové protézy. Vnější okohybné svaly byly přichyceny na zadní část implantátu, který byl obalen obvazem. Od tohoto implantátu se nakonec upustilo, protože se musel před každou

operací zhotovit a bylo také často nutné sekundárními strabickými zákroky upravit pozdější problémy s postavením protézy.

Po Ruedemannově implantátu následovalo mnoho dalších variant designů, zahrnujících několik verzí polozanořených (exponovaných či integrovaných) implantátů, které nebyly na povrchu kryty spojivkou a umožňovaly spojení s protézou pomocí kolíčků, špendlíků nebo šroubků. I když byla motilita protézy velice uspokojivá, tyto implantáty byly ve vysoké míře náchylné k infekcím a vyloučení.

Po nich následující zanořené integrované implantáty, které už byly kryty spojivkou a Tenonovým pouzdrem, se rozšířily teprve v době modernizace postupu operačního zákroku enukleace, při němž se spojivka a Tenonovo pouzdro v očním důlku zanechávaly. Tyto implantáty zajišťovaly motilitu díky speciálnímu tvaru předního povrchu, který odpovídal tvaru zadního povrchu oční protézy. Jiné zanořené orbitální implantáty využívaly magnety, které tvořily určitou formu spojení implantátu s oční protézou. Dalšími designy implantátů byly například silikonové ímplantáty různých tvarů (plný, dutý nebo nafukovací tvar), s kterými se docílilo docela dobrých výsledků. Také skleněné korálky byly používány k vyplnění nepravidelných orbitálních dutin.

Cílem však bylo vytvořit orbitální implantát, který by byl biokompatibilní a orbitální tkání dobře snášený, byla by u něj jen malá, nejlépe však žádná tendence k extruzi, neměl by sklon k migraci, omezil by také riziko zavlečení infekce, bylo by snadné jej implantovat jak po enukleaci, evisceraci, tak při sekundární orbitální implantaci. Navíc by měl také zlepšovat motilitu a poskytovat oporu oční protéze a tak udržovat kosmeticky důležitý tvar dolního očního víčka.

Během posledních 12 let byl zaznamenán v oblasti anoftalmické chirurgie vzrůstající zájem o porézní orbitální implantáty. Tyto implantáty mají porézní strukturu, která umožňuje vrůst fibrovaskulární tkáně. Tím se zlepší fixace implantátu k měkkým orbitálním tkáním, což sníží riziko migrace a extruze a teoreticky se sníží také riziko infekce. Připojením vnějších okohybných svalů přímo na implantát se zlepší pohyblivost protézy.

6. 2. Dělení podle materiálu

6. 2. 1. Hydroxyapatit

Tento lehký a biokompatibilní implantát byl vytvořen společností US Food and Drug Administration (FDA) v roce 1989. Dnes, přes 30,000 lidí po celém světě využívá této přirozené alternativy, která je nyní známa jako Bio-Eye ™ hydroxyapatite orbitální implantát.

V roce 1985 začal dr. Arthur Perry v San Diegu v CA studovat mořský korál a jeho možné využití na výrobu orbitálních implantátů. Zjistil totiž, že je mezi korálovými druhy a lidskými kostmi pozoruhodná strukturální podoba.

Brzy po tomto objevu byla vyvinuta metoda pro přeměnění minerálu, nacházejícího se v korálech, na minerál, který by odpovídal hydroxyapatitu, minerálu v lidských kostech. Během hydrotermalního procesu se uhličitan vápenatý, obsažený v korálu, změní na fosfát vápenatý a substanci známou jako hydroxyapatit. Tento nový, přirozeně vytvořený materiál má jak porézní tak chemickou strukturu kosti, proto je tkáněmi těla dobře snášen a díky jeho porézní struktuře umožňuje vrost fibrovaskulární tkáně, čímž se v jistém smyslu implantát stává částí pacientova těla.

První orbitální implantát z hydroxyapatitu (HA implantát) byl implantován v roce 1985 po předběžném výzkumu probíhajícímu několik let. Běžně dostupný HA implantát má velikost pórů 500 μm (HA 500), který sice vykazuje výborný vrost fibrovaskulární tkáně, avšak má drsný povrch, který může způsobovat odírání nad ním ležící spojivky a Tenonova pouzdra a následné odhalení předního povrchu impantátu. Proto se implantát často obaluje v materiálu jako je kadaverózní skléra či fascia lata, ke kterému se následně přišijí okohybné svaly, což zlepší pohyblivost oční protézy. Jejich uchovávání je však značně problematické, což je dalším podnětem k hledání vhodných alternativ pro obalování implantátů. Také použití materiálu s menšími póry (HA 200) a tudíž hladším povrchem je dalším možným způsobem redukce abraze překrývajících vrstev.

Navzdory zprávám o případech extruze implantátu a problémům s počátečním designem titanového čepu pro zlepšení motility oční protézy, je HA implantát jeden z nejpopulárnějších implantátů této doby. Úspěchy, kterých se s jeho použitím dosáhly,

podnítily zájem o další porézní materiály a jejich možné použití v anoftalmické orbitální chirurgii.

Obr. č. 9. Srovnání struktury lidské kosti a hydroxyapatitu

Obr. č. 10. Bio-Eye ™ hydroxyapatite orbitální implantát před o po vrostu fibrovaskulární tkáně

6. 2. 2. Porézní polyetylén

Tento orbitální implantát (PP implantát), vytvořený firmou Porex Medical (dnes Porex Surgical, Inc., Newman, Ga, U.S.A.), se stal alternativou HA implantátu.

Polyetylén je hydrokarbon s vysokou hustotou a přímým chemickým řetězcem, vytvořený polymerací molekul etylénu za vysoké teploty a tlaku. Je to stabilní polymer, který se používá u fraktur orbitálních stěn a pro rekonstrukci kostí a měkkých tkání přibližně už 50 let.

Porézní struktura polyetylénu (Medpor) je vytvářena patentovaným postupem, při kterém jsou granuly polyetylénu k sobě stlačovány, zahřívány na teplotu těsně pod jeho bodem tání a pak stlačeny do požadovaného tvaru. Tento proces, nazývaný také slínování, vytváří navzájem spojenou a do všech směrů probíhající porézní strukturu.(5) Třebaže může výrobce upravit porózitu materiálu, standardní velikost pórů PP implantátu je přibližně 400µm, podobná jako u HA implantátu, kde je velikost pórů přibližně 500µm.

Porézní struktura PP navíc umožňuje vrost fibrovaskulární tkáně a je prostá jakýchkoli systémových nebo cytotoxických efektů. Mnoho studií prokázalo znamenitou fibrovaskulární integraci PP, mírou a rozsahem porovnatelnou s vaskularizací HA. PP implantáty mají oproti HA implantátům několik výhod. Struktura PP není tak křehká, takže mohou být vnější okohybné svaly přišity přímo k PP implantátu bez nutnosti vyvrtání děr nebo obalení implantátu ve fascii, skléře nebo jiných ochranných obalech, aniž by se zvýšilo riziko odhalení předního povrchu implantátu. Navíc mají nové Medpor implantáty už předem navrtané díry, skrz které se mohou vést stehy pro připojení svalů přímo k implantátu. V porovnání s HA implantátem je povrch PP implantátu o hodně hladší, takže dochází podstatně méně

k narušování měkké orbitální tkáně při jeho vkládání. Pokud se týká ceny, PP implantát stojí asi o dvě třetiny méně než HA implantát bez nutnosti doplácet na obalení implantátu.

Implantáty z porézního polyetylénu jsou dostupné v mnoha tvarech. Nejběžnějším a nejvíce využívaným je samozřejmě sférický tvar, ale může být k dostání i vejcovitá, oválná nebo konická forma.

Obr. č. 11. Vzhled orbitálního implantátu z hydroxyapatitu a Medpor

6. 2. 2. 1. The Quasi-Integrated Porous Polyethylene Orbital Implant

Speciálně vytvarovaným implantátem, který je vyroben z porézního polyetylénu, je tzv. The Quasi-Integrated Porous Polyethylene Orbital Implant. Je to zakulacený orbitální implantát se čtyřmi vyvýšeninami na přední straně, které vytváří horizontální a vertikální kanál pro sešití horizontálních a vertikálních přímých očních svalů po enukleaci či při sekundární implantaci, čímž se zabrání pooperačnímu otáčení implantátu a zajistí se tak stálá pozice předních vyvýšenin. Svaly také vytváří dodatečnou vrstvu nad implantátem a zabraňují jeho extruzi. Díky poréznímu polyetylénu vykazuje implantát dobrou stabilitu a je očními tkáněmi dobře snášen. Přední hrboly implantátu jsou patrné i přes Tenonovo pouzdro a spojivku a umožňují spojení s oční protézou, jejíž zadní povrch je vytvarován tak, aby zapadl do předního povrchu implantátu. Tyto vyvýšeniny také částečně podpírají váhu protézy, čímž se výrazně sníží váha, kterou musí nést dolní víčko a fornix, takže nedochází k tak velkému poklesu víčka.

Je dostupný ve třech velikostech: malé (16 milimetrů v průměru), střední (18 milimetrů v průměru) a velké (20 milimetrů v průměru). Střední velikost implantátu se využívá hlavně u většiny dospělé populace po evisceraci a u dětí po enukleaci oční koule. Střední a velké implantáty jsou implantovány u dospělých po enukleaci nebo u sekundární implantace. Malé implantáty jsou vyhrazeny pro eviscerace u dětí nebo pro oční koule, které mají sklerální obal velice malý.(1)

6. 2. 3. Další používané materiály

Od doby, kdy byl na trh uveden hydroxyapatit, se vyvinulo mnoho dalších porézních implantátů. Jeden z nich, vytvořený dr. D.R. Jordanem (University of Ottawa Eye Institute, Ottawa, Ontario, Canada) je syntetický druh hydroxyapatitu (FCI3 HA implantát), který má podobné vlastnosti jako původní Bio-Eye ™ hydroxyapatite orbitální implantát, ale je méně nákladný. Je dostupný v Kanadě a v jiných částech světa kromě Spojených států, kde je nedostupný kvůli omezením patentu.

Oxid hlinitý (Al2O3), další umělý biomateriál, který byl využíván jako implantát v ortopedii a zubním lékařství po více jak třicet let, byl také dlouho intenzivně zkoumán (Dr. D.R. Jordan - University of Ottawa Eye Institute, Ottawa, Ontario, Canada). V dnešní době se používá v Kanadě, Evropě a jiných částech světa.

Implantát z oxidu hlinitého, také známý jako biokeramický implantát (FCI, Issy-Les-Moulineaux, Cedex, Francie), vypadá stejně jako Bio-Eye ™ hydroxyapatite s četnými propojenými póry. Stejně jako syntetický HA a porézní polyetylén je levnější než Bio-Eye ™. Dokonce je dokázáno, že osteoblasty a fibroblasty člověka lépe rostou na oxidu hlinitém než na hydroxyapatitu, což svědčí o tom, že může být více biokompatibilní než hydroxyapatit a lépe v orbitě snášen.

6. 3. Motilita oční protézy

Oční protéza může vykazovat určitou motilitu, pokud bylo možné při operaci připevnit oční svaly původního oka na orbitální implantát. Implantát pohybuje tkáněmi očního důlku a tak, pomocí tření pohybuje samotnou oční protézou. Přirozeně se část pohybu díky nedokonalému spojení implantátu a protézy ztrácí, takže protetické oko sice vypadá jako skutečné, ale nepohybuje se ve stejném rozsahu jako oko zdravé.

Asi od roku 1884 se chirurgové snažili nalézt způsoby pro zlepšení kosmetické rehabilitace anoftalmických pacientů a to zvýšením opory oční protézy, zlepšením a převedením veškerých latentních pohybů na oční protézu přes určitou formu přímého spojení mezi protézou a implantátem. Mules používal jednoduchý orbitální implantát v podobě duté skleněné koule, která sice poskytovala určitou oporu protéze, avšak nebyla schopná zmenšit chronický tlak na dolní víčko a zmírnit tak typické prohnutí

víčka u dlouhodobých anoftalnických pacientů. Cutler využíval čep, který kompletně podpíral váhu oční protézy a převáděl na ni všechny latentní pohyby. Bohužel to však mělo za následek vysokou míru výskytu extruzí z důvodu infekcí, které byly způsobené neschopností samotného implantátu přispět k masivnímu uzavření rány u spoje mezi čepem a implantátem.

6. 3. 1. Čep

V současné době byly přijaty jako alternativy tradičních neporézních materiálů, silikonu nebo akrylu, porézní orbitální implantáty z hydroxyapatitu (HA) a porézního polyetylénu (PP). Porézní implantáty mají výhodu v tom, že umožňují vrost fibrovaskulární tkáně, která zamezí migraci, extruzi a vzniku infekce. Vaskularizovaný implantát pohybuje protézou stejným způsobem, ale protože je krevně zásobován, může se do implantátu umístit čep, který vytvoří spojení mezi implantátem a protézou a umožní tak přenos všech pohybů implantátu přímo na protézu.

Čep se neumisťuje, dokud implantát nevykazuje vysoký stupeň prostoupení fibrovaskulární tkání (minimum je 6 měsíců, u některých pacientů to může trvat rok a více), což můžeme zjistit různými objektivními vyšetřeními jako je rentgen nebo magnetická rezonance**.** U pacientů s cukrovkou, po ozařování, se systémovou nemocí jako je systémový Lupus erytematodes (SLE) nebo u pacientů léčených steroidy se nedoporučuje provádět implantaci čepu z důvodu špatného krevního oběhu.

Čep má podobu tyčinky, která se původně vyráběla z plastu – polykarbonátu. Do implantátu se nejprve vyvrtala díra, do které se vložil čep. Aby v otvoru lépe držel, tak se nejdříve do díry v implantátu našroubuje obal čepu, který tam musí přesně sednout. Čep se následně umístí do středu obalu. Musí sedět přesně uprostřed a rovně. Jeden jeho konec prochází skrz spojivku a zapadá do otvoru v zadní části protézy, což zlepšuje přenos pohybů na samotnou oční protézu. V současnosti byl polykarbonát, jako materiál pro výrobu čepu i obalu, nahrazen titanem, který je lépe snášen tkáněmi orbity (je více biokompatibilní). Některé společnosti vyrábí čepy z čistého titanu, jiné zase z titanu potaženého hydroxyapatitem.

Po jeho umístění se zpočátku vyžadují pravidelné kontroly, jestli nedošlo například k jeho vychýlení. Postupem času, jestliže je vše v pořádku, se počet prohlídek

snižuje až na jednu prohlídku za rok. Nejvíce znepokojující problém spojený s implantací čepu je zavlečení infekce, vyžadující následné vyjmutí celého implantátu.

Jiné potenciální problémy spojené s implantací čepu jsou: uvolnění čepu, granulomatozní pyogenická formace kolem čepu, jeho vypadnutí, špatný přenos pohybů, přerůstání spojivky, špatně sednoucí nebo volný obal čepu, posunutí ze správného úhlu nebo ze středu, viditelnost implantátu kolem otvoru a jeho nadměrná pohyblivost.

Obr. č. 12. Starý, polykarbonátový, a nový titanový čep a obal

Obr. č. 13. Implantace čepu

6. 3. 2. MEDPOR ATTRACTOR Magnetic Coupling System

Z důvodu těchto komplikací spojených s implantací čepu začali v pozdních 90. létech 19. století chirurg Timothy Murray, MD, (Bascom Palmer Eye Institute) a oční lékař Scott Garonzik pracovat na novém systému spojení oční protézy a implantátu, které by bylo založené na působení magnetických sil. Vytvořili nový patentovaný systém, dnes dostupný jako MEDPOR ATTRACTOR Magnetic Coupling System. Tento spojovací systém je tvořen ocelovým šroubem potaženým titanem a magnety, které jsou umístěny do oční protézy. Šroubek se vkládá do vyvrtaného otvoru v přední části implantátu tak, aby nikde nevyčníval a je následně zakryt Tenonovým pouzdrem a spojivkou. Magnety, které jsou přibližně 1 milimetr tlusté, se umístí do zadní části protézy a zakryjí se stejným akrylovým materiálem použitým na její výrobu, takže nedochází ke kontaktu mezi magnety a měkkou tkání.

Použití nemagnetického šroubu vylučuje jakékoli problémy ohledně opačné polarizace implantátu a oční protézy. Spojení oční protézy a implantátu se děje na základě magnetických sil, které mezi šroubem a magnety vzniknou.

Toto spojení, stejně jako spojení u Quasi integrovaného implantátu s vyvýšeninami na předním povrchu a speciálně vytvarovaným zadním povrchem protézy, který do něj zapadá, zajišťuje výbornou motilitu protézy a navíc zde nedochází k penetraci spojivky, takže se výrazně sníží riziko infekce, odhalení předního povrchu implantátu a chronického zánětu.

6. 4. Komplikace spojené s orbitálními implantáty

Komplikace spojené s hydroxyapatitem, ale také s jinými porézními orbitálními implantáty, se objevily až po roce 1990, kdy byly tyto materiály široce využívány. Zaznamenané komplikace zahrnují: odhalení implantátu, ztenčení spojivky, vyloučení implantátu, granulomatózní pyogenická formace, a zřídka přetrvávající bolest nebo nepohodlí.

6. 4. 1. Pooperační odhalení předního povrchu implantátu

Nejčastější a nejvíce diskutovanou komplikací spojenou s porézními orbitálními implantáty je odhalování předního povrchu implantátu, jejíž míra výskytu se pohybuje od 0 do 22 %. Predisponující faktory k odhalení implantátu zahrnují: uzavření rány pod napětím, nedostatečné nebo slabé uzavření rány chirurgem, infekce, zánětlivé nebo mechanické dráždění tkání způsobené povrchem HA implantátu, opožděný vrost fibrovasculární tkáně do implantátu, nedostatečná fixace okohybných svalů k implantátu, použití příliš velkého implantátu či umístění čepu. Dokonalá sutura operační rány ve třech vrstvách je proto pro dobrý výsledek operace rozhodující.

Při některých předešlých výzkumech, u kterých se porézní implantát umisťoval do orbity po enukleaci a evisceraci, došli k závěru, že míra odhalování implantátu je u eviscerace vyšší. Spíše to však záleží na technice chirurgického zákroku. Pokud se u eviscerace v zadní části sklerálního obalu vytvoří široký otvor a PP implantát se umístí tak, aby byl přímo v kontaktu s orbitální tkání, vaskularizace proběhne rapidněji. Tak se také docílí toho, že bude implantát ležet více v zadní části sklerálního obalu, čímž se sníží tenze na uzavření nad ním ležícího Tenonova pouzdra a spojivky. Tím se sníží míra odhalování implantátu po evisceraci a bude přibližně stejná jako u enukleace.

6. 4. 2. Rychlost vaskularizace implantátu

Vaskularizace je dlouhodobý proces, který probíhá přibližně 6 až 10 měsíců, někdy i déle. Rychlost vaskularizace implantátu je velice důležitá, čím rychleji proběhne, tím dříve se může do předního povrchu plně vaskularizovaného implantátu

umístit podpůrný čep či šroub a tím je rehabilitace pacienta rychleji dokončena. Dřívější snahy o urychlení vaskularizace byly například vyvrtávání děr do HA implantátu nebo vytváření otvorů v materiálech jako je dárcovská skléra, které obalovaly implantát, aby se zajistil kontakt HA implantátu s vysoce prokrvenou tkání orbity. Je mnoho faktorů, které potencionálně ovlivňují vrost fibrovaskulární tkáně do porézního orbitálního implantátu.(4)

- *Kompozice*

Při testování, jaký efekt má kompozice implantátu na vaskularizaci, se nedošlo k žádným závěrům. Jak HA implantáty tak PP implantáty vykazovaly dobré prostoupení fibrovaskulární tkáně, ačkoli je každý vyráběn úplně odlišnou technologií.

- *Porózita*

Bylo zjištěno, že faktorem, který významně ovlivňuje míru vaskularizace, je velikost pórů orbitálního implantátu. V roce 1992 Rubin et al. porovnal rozsah vaskularizace HA (velikost pórů ~ 400µm) s PP sférickým implantátem s malými póry (~ 150µm) a velkými póry (~ 400µm), které byly vloženy do důlku novozélandským bílým králíkům. Přišel na to, že i když vaskulariace HA implantátu probíhala rapidněji než vaskularizace PP implantátu s malými póry, míra a rozsah vaskularizace PP implantátu s velkými póry a HA implantátu byly podobné s ukončenou vaskularizací obou implantátů ve 12 týdnech. Proto se dnes vyrábí PP implantáty se standardní velikostí pórů přibližně 400 µm.

Velice překvapující bylo v r. 1997 ve studii, zabývající se vrostem fibrovaskulární tkáně do orbitálních porézních implantátů (4), zjištění, že HA 200 (velikost pórů 200µm) vykazuje lepší prostup fibrovasulární tkání než HA 500 (velikost pórů 500µm). Je to významný poznatek, protože implantát HA 200 má také daleko hladší povrch a tudíž nad ním ležící tkáně tolik neporušuje, čímž se podstatně snižuje riziko extruze implantátu.

- *Obal implantátu*

Většina chirurgů používá při enukleaci na obalení HA implantátu dárcovské skléry nebo jiných materiálů, které umožňují přichycení extraokulárních svalů přímo na implantát. Mimo jiné také usnadňují vsunutí implantátu co nejhlouběji do orbity a brání porušení tkání drsným předním povrchem implantátu. Na druhou stranu tento obal zpomaluje vaskularizaci implantátu, takže je doporučováno vytvořit v obalu na místech připojení přímých svalů obdélníkové otvory a ponechat také otvor v zadní části obalu.

Míra expozice u obalených a neobalených implantátů se neliší. Umístění neobaleného implantátu do orbity umožňuje jeho přímý kontakt s okolní orbitální tkání, čímž se usnadní a urychlí vaskularizace.

- *Růstové faktory*

Byl zkoumán vliv rekombinovaného lidského fibroblasty stimulujícího (Rh-bFGF) růstového faktoru na rychlost vaskularizace. Tvorba kapilár je komplexní proces, který zahrnuje proliferace endoteliálních buněk, tvoření nových kapilár, migraci endoteliálních buněk a kolaps extracelulární matrix obklopující už existující kapiláry. Všechny tyto procesy potřebné k vyvolání neovaskularizace se mohou stimulovat vnějším podáním Rh-bFGF růstového faktoru.

Bylo skutečně dokázáno, že při podávání tohoto růstového faktoru jsou všechny implantáty narozdíl od ostatních ve zvýšené míře prostoupeny fibrovaskulární tkání. Za zmínku také stojí, že ani u jednoho implantátu nedošlo k jeho odhalení, navzdory tomu, že byly pozorovány výrazné pooperační záněty orbit obsahující právě tyto implantáty. Zánětlivé reakce, jako erytém, orbitální edém nebo periorbitální edém po 72 hodinách zmizely.

Vliv růstového faktoru na míru a rychlost vaskularizace byl však zatím testován jen na novozélandských bílých králících. Dříve, než se bude moci použít i u lidské populace, se budou muset nejdříve provést testy, jestli při jeho podání nedochází k systémové absorpci.

Z toho plyne, že menší velikost pórů orbitálního implantátu, minimální bariéra v podobě obalu a růstové faktory jsou prostředky k zajištění rychlejšího a kvalitnějšího

vrostu fibrovaskulární tkáně, potřebného k docílení nejlepších možných chirurgických výsledků a spokojenosti pacienta.

6. 4. 3. Infekce

Nejvíce obávanou komplikací porézního orbitálního implantátu je infekce uvnitř implantátu. Porézní orbitální implantáty obsahují četné propojené póry, které se během prvních 6-12 měsíců zaplní fibrovaskulární tkání, která by teoreticky měla zamezit vzniku infekce. Avšak ještě dříve, než k tomuto dojde, může odhalení předního povrchu implantátu způsobit bakteriální znečištění a infekci implantátu. Infekce implantátu je špatně rozpoznatelná a léčitelná. Známky infekce implantátu jsou: opakující se rezistivita vůči četným očním kapkám, mírná bolest implantátu (při doteku) a opakující se pyogenický granulom na povrchu implantátu.

Infekce implantátu nereaguje na orální, intravenózní a/nebo topické antibiotika a obvykle musí být orbitální implantát odstraněn. Vyjmutí infikovaného implantátu vyžaduje celkovou anestesii a je traumatické pro oční důlek, protože tkáně očního důlku jsou do implantátu už částečně vrostlé. Po odstranění porézního orbitálního implantátu není dobré implantovat ihned jiný. Čeká se přinejmenším 6 měsíců, než se tkáň dostatečně zahojí. Během této doby je v orbitě vsazena plastická neporézní koule, která udržuje její objem.

6. 4. 4. Vpadnutí protézy do nitra orbity

Kosmetický vzhled tváře pacienta po operaci může zhoršovat kromě mírně zúžené oční štěrbiny, poklesu horního víčka, prohloubené orbitopalpebrální rýhy také mírné vpadnutí oční protézy do nitra orbity. Pokud je tak pozorováno už po odeznění pooperačního edému, svědčí to o tom, že byl vybrán příliš malý orbitální implantát. Většinou však vzniká vpadnutí protézy až po určitém časovém odstupu, které je pravděpodobně zapříčiněno atrofií měkkých tkání orbity a gravitačním poklesem implantátu a protézy, které následně zhoršuje funkci levátoru horního víčka.(8)

7. Chirurgické zákroky

7. 1. Primární chirurgické zákroky

7. 1. 1. Indikace

Primární chirurgické zákroky jsou nutné u stavů jako je slepé nebo bolestivé oko způsobené glaukomem, traumatickými komplikacemi, komplikovaným chirurgickým zákrokem u odchlípení sítnice, retinopatií nedonošených, selháním korneálního transplantátu, toxoplasmózou, cytomegalovirus retinitis a chronickou trichiázou (spíše se provádí enukleace než eviscerace), dále jsou to nitrooční tumory (např.uveální melanom, který se nejdříve léčí radioterapií či retinoblastom), endoftalmitida a neurofibromatosa končící slepým očním bulbem a kongenitální deformity, u kterých je obvykle nezbytné vyjmutí oka s následnou rekonstrukcí očního důlku. K rozhodnutí oko enukleovat nebo eviscerovat přistupujeme taktéž v případě potencionálního vzniku sympatické oftalmie. U perforované oční koule, kdy došlo k nenávratnému poškození a prolapsu uveální tkáně, se provádí enukleace v průběhu dvou týdnů. Ačkoli pravděpodobně dochází k vystavení zdravého oka antigenům, zkušenosti dosvědčují, že provedení enukleace během tohoto časového rámce předejde vzniku sympatické oftalmie. Přestože byly ve skutečnosti zaznamenány jen ojedinělé případy této nemoci, není eviscerace často doporučována z důvodu rizika zanechání zbytků uveální tkáně v orbitě. Avšak díky dnešním dostupným moderním způsobům léčby nitroočních zánětů a progresi v oblasti chirurgických technik, je eviscerace v příslušných situacích možnou alternativou.

Dříve než se přistoupí k chirurgickému zákroku, musí se nejdříve upravit samotný orbitální implantát. Sférické implantáty jsou dodávány v předem zabalených, sterilních ochranných obalech. Aby se nedostal implantát do kontaktu s prachem, je implantát ihned po rozbalení sterilního obalu vložen přímo do misky obsahující sterilní solný roztok s antibiotiky (gentamicin, cefazolin, nebo bacitracin). Následně se implantát vloží do 65ml injekční stříkačky naplněné antibiotickým roztokem. S prstem umístěným přes otvor injekční stříkačky, se vytáhne píst, čímž se vytvoří vakuum a odstraní se z implantátu vzduch. Píst se následně zmáčkne dovnitř, aby se implantát naplnil

solným/antibiotickým roztokem. Implantát je pak znovu vložen do misky obsahující antibiotický roztok až do doby, kdy se obalí nebo se umístí do orbity. Pokud je implantát potřeba obalit, používá se kadaverózní skléra nebo fascia lata, které se kolem implantátu uzavřou pomocí Vicryl stehů. Jsou tři možnosti připojení vnějších okohybných svalů:

1. Vytvoření obdélníkových otvorů do obalu implantátu na místech připojení přímých okohybných svalů
2. Připojení svalů přímo na obal implantátu bez vytvoření otvorů
3. Neobalovat implantát a připojit svaly pomocí stehů na jejich příslušná místa přímo k implantátu.

7. 1. 2. Enukleace

Při enukleaci se odstraňuje z orbity celá oční koule. Enukleace je metodou první volby v některých situacích jako je nitrooční nádor (retinoblastom, uveální melanom, medulloepiteliom), který se musí enukleovat, aby nedošlo k jeho rozšíření.

U případů, kde je potencionální riziko vzniku sympatické oftalmie se provádí enukleace během dvou týdnů.(13)

7. 1. 2. 1. Postup enukleace

Tento zákrok se provádí v celkové anestézii nebo se podává retrobulbární injekce 2% lidocainu a jeho směsi v poměru 1:1 s 0.75% bupidicainem vždy spolu s epinefrinem. Tento infiltrát zajistí hemostázu a zmírní pooperační bolest. Také se může použít retrobulbární injekce silných sedativ.

Nejprve se zavede oční rozvěrač, které zajistí dostatečně velké rozevření oční štěrbiny. Pomocí Westcott nůžek a zubatých lékařských kleští se provede 360 stupňová limbální peritomie. Čtyři šikmé kvadranty mezi přímými svaly se rozříznou, aby se z oční koule odstranilo Tenonovo pouzdro.

Vnitřní a vnější přímý sval se separuje pomocí svalových háčků (standardní technika operací strabismu). Sval se uchytí pomocí Vicryl stehů, které se vedou skrz bříško svalu 3-4 mm od jeho úponu. Oba konce tohoto stehu prochází směrem zezadu

dopředu ve vzdálenosti 12 mm od svalového okraje a jsou následně zajištěny. Tento způsob provedení stehu zaručuje chirurgovi dobré uchycení svalu. Následuje ustřižení svalu Westcott nůžkami v přední části před stehem. Konce vnitřního a vnějšího přímého svalu se prošijí hedvábím a vytvoří se tzv. tažný steh. Jehly se vytáhnou.

Vertikální přímé svaly spolu se šikmými svaly se oddělí od oční koule v blízkosti jejich úponu termickým ručním kauterem. Horní a dolní šikmý sval se mohou v orbitě ponechat.

K vyjmutí oka se ve většině případů používá kovová zahnutá smyčka, aby nedošlo k oddělení nervu příliš blízko u jeho vstupu do oční koule a nepoškodila se zadní část skléry. Resekce úseku zrakového nervu dlouhého alespoň 6 – 8 mm se provádí také proto, že nádor infiltruje nervus opticus většinou maximálně do vzdálenosti 5 mm, neboť potom prorůstá do orbity podél vstupu arteria centralis retinae do optiku. U nitroočních nádorů se však doporučuje používat enukleačních zahnutých nůžek spíše než smyčky z důvodu zvýšení nitroočního tlaku a rizika rozšíření tumorových buněk krví.

Kovová smyčka se doširoka rozevře, umístí se přes oční kouli a vede se směrem k nervu několik milimetrů od oční koule. Na 1 až 2 minuty se nechá smyčka částečně stáhnutá, aby se zastavil krevní oběh, pak se ještě více utáhne, dokud se zrakový nerv nepřetne. Enukleovaná oční koule se vždy zasílá na patologii na mikroskopické a histologické vyšetření.

Po enukleaci se vyplní orbita na 2 až 5 minut tlakovou tamponádou.

Jestliže je krvácení pod kontrolou, umístí se do orbity silikonový nebo z jiných materiálů vytvořený implantát. Volí se co největší velikost implantátu, která se do orbitálního prostoru snadno vkládá. Pokud si chirurg není jist, použije radši menší velikost, aby zabránil pozdější komplikaci – extruzi implantátu. Také Tenonovo pouzdro a spojivka by měly jít lehce a snadno při simulaci uzavření rány lékařskými kleštěmi spojit.

Před uzavřením orbitálního implantátu v očním důlku se k implantátu už vytvořenými Vicryl stehy připojí čtyři přímé svaly. Pokud se připojují přímo k neobalenému implantátu, musí se dávat pozor, aby se jehly vedly jen povrchem implantátu a nedošlo k ohnutí nebo zlomení jehly. Někdo spíše preferuje připojení svalů přes spojivku. Stehová nit, která drží laterální přímé svaly zezadu dopředu, se protáhne

skrz Tenonovo pouzdro a ven skrz spojivku, čímž se svaly umístí přímo na dřívější anatomickou pozici několik milimetrů od limbu. Tak dojde k velice dobrému spojení implantátu se svaly, které se ohýbají přes přední povrch implantátu. Stehové nitě se následně sváží a konce se ustřihnou.

Uzávěr rány se vždy provádí ve dvou vrstvách , aby se zabránilo odhalení předního povrchu implantátu. Do spojivkové štěrbiny se umístí konformér, který udrží dostatečný rozsah fornixů pro pozdější vložení definitivní oční protézy, a antibiotická mast. Může se také provést dočasná tarsorafie.

Na obvaz oka je potřeba 2 bavlněných tampónů, gázy a přibližně 6 palců pružné lepící pásky. Bavlněné tampóny a gáza se umístí přes oční víčka. Aby byl stále vyvíjen tlak na oční důlek, přilepí se elastická páska tak, aby měla jeden konec na čele a druhým byla připevněna ke tváři. Tento obvaz je ponechán na místě 48 až 72 hodin.(13)

Obr. č. 14. Postup enukleace

7. 1. 3. Eviscerace

Při evisceraci se odstraňuje veškerý obsah očního koule. V orbitě se zanechává jen skléra s připojenými vnějšími okohybnými svaly. Zrakový nerv se na rozdíl od enukleace od oční koule neodřezává. Situace, u kterých je nutno oko eviscerovat, zahrnují infekce jako je endoftalmitida, poranění oka bez prolapsu uveální tkáně, slepé a bolestivé oči díky konečnému stádiu očních nemocí jako je glaukom a kosmeticky nevzhledné a slepé oči.

Eviscerace je v porovnání s enukleací rychlejší a jednodušší. Při evisceraci dochází k menšímu anatomickému narušení očního důlku a konečný výsledek (vzhled, pohyblivost) je ve většině případů lepší než po enukleaci. Bohužel jsou ale určité případy, kdy není eviscerace možná. U oka, které má nádor (např. melanom) nebo je zde podezření na nádor, je jedinou možností enukleace. Naopak u konečného stádia glaukomu nebo diabetu, u oka po traumatu nebo bez podezření na nádor je možná eviscerace, která je snazší a dosahuje vynikajících kosmetických výsledků.(13)

7. 1. 3. 1. Postup eviscerace

U standardní techniky eviscerace dochází k odstranění rohovkové tkáně. Stejně jako enukleace se provádí v celkové anestézii. Retrobulbární injekce se v tomto případě nepodává. Po zavedení očního rozvěrače se Westcott nůžkami provede 360º peritomie. Řez se vede zezadu směrem k limbu. Pomocí zahnutých rohovkových nůžek se následně udělá celková keratektomie.

Mezi bělimu a cévnatku se umístí eviscerační lžíce. Asistent pomocí zubatých lékařských kleští drží oční kouli a chirurg otáčením lžíce odstraní veškeré adheze k bělimě. Jakmile jsou všechny spoje odstraněny, vyjme se celý nitrooční obsah. K evakuaci uveální tkáně se může taktéž použít excochleační lžíce. V tomto bodě obvykle dochází ke zvýšenému krvácení.

Celý vnitřek oční koule se pečlivě pod zvětšením prohlédne a pomocí gázy a kleští se odstraní zbylé kousky uveální tkáně. Přední část oční koule se vytře gázou napuštěnou v lihu, čímž se denaturují veškeré mikroskopické uveální buňky a zničí jakákoli zbylá nervová zakončení. Na konci tohoto čištění se provede výplach antibiotickým roztokem. Mediálně a laterálně se udělají přední relaxační řezy, přibližně 1 cm dlouhé. Nesmí se však porušit vnitřní a vnější přímý sval. V zadní části skléry okolo optického nervu se provedou incize, aby se umožnila vaskularizace implantátu. Tím se také zmírní tlak, který vytlačuje implantát směrem dopředu.

Jakmile je vnitřek oční koule pečlivě připraven, vybere se vhodný orbitální implantát. Obvykle se volí velikost 16 mm.

Skléra, Tenonovo pouzdro i spojivka se uzavřou, do spojivkového vaku se následně vloží konformér a aplikuje antibiotická mast. Někdy se také může provést dočasná tarsorafie. Na dobu 48 až 72 hodin se na oko umístí tlakový obvaz.(13)

7. 1. 4. Postup exenterace očnice

U tohoto zákroku se odstraňuje celý orbitální obsah až na holou kost, tedy včetně periostu a většinou i víček. Provádí se u radiosenzitivních a chemorezistentních nádorů, které postihují očnici primárně nebo sekundárně. Primární nádory, hlavně sarkomy (angiosarkomy, rhabdomyosarkomy či chondrosarkomy), jsou příčinou exenterace

vzácněji než nádory sekundární, k nimž patří například maligní nitrooční nádory pronikající do očnice (retinoblastom, melanoblastom uvey), nádory paranazálních dutin či nádory víček a spojivky, které pronikají do orbity hlouběji (melanomy, bazaliomy a spinaliomy) či metastázy adenokarcinomů (např. rakovina prsu, plic, prostaty).

V případě benigního, avšak lokálně invazivního nádoru očnice, který hrozí infiltrovat kosti lebeční báze (např. orbitální meningeom) se taktéž provádí exenterace očnice.(14)

7. 1. 4. 1. Prostá exenterace očnice

První úspěšná exenterace očnice pro nádor byla popsána už v 17. století Fabriciem Hildhausem, který jako všeobecný lékař i chirurg působil ve Švýcarsku.(12)

Postup prosté exenterace očnice bez uchování kůže víček neprošel během mnoha desítek let výraznými změnami. Po sešití víček se vede cirkulární řez nad kostěným okrajem orbity až k periostu, který se následně elevuje pomocí elevátoru. Ligamentum zevního a vnitřního koutku se přestřihne nůžkami. Postupně se uvolní celý obsah orbity pod periostem směrem do vrcholu očnice. Šetrně se hlavně musí postupovat podél vnitřní stěny, aby nedošlo k otevření etmoidálních sklípků. Obnažená kostní stěna se pokrývá otočným kožním lalokem, transplantovaným volným kožním štěpem či drobnými epidermálními štěpy nazývanými „Tierschovy sazenice“. Po exenteraci orbity se do očního důlku vkládá ektoprotéza, avšak její použití nebývá zpravidla uspokojivé, proto většinou pacienti dávají přednost černé pásce či náplasťovému okluzoru.

Obr. č. 15. Postup prosté exenterace orbity

7. 1. 4. 2. Subtotální exenterace očnice

Druhou běžně používanou metodou je subtotální exenterace, při které se zachovává kůže víček, avšak jejich okraj i muskulotarzální list se musí odstranit. Tento zákrok umožňuje provést transpozici spánkového svalu, jehož část je do orbitální dutiny protažena skrz vypreparovaný otvor v zevní stěně očnice a případně přišita k periostu orbitálního vchodu. Okraje víček se nad svalem následně sešijí. Po několika měsících se

znovu oddělí, za nimi se vypreparuje dutina, která se vystele kožním nebo slizničním štěpem a do dutiny se vloží oční protéza.(12)

7. 1. 4. 3. Exenterace očnice se zachováním víček a spojivkového vaku

Postup exenterace očnice s uchováním víček a spojivkového vaku je použitelný pouze v ojedinělých případech, v minulosti byl vyhrazen jen pro rozsáhlé benigní nádory očnice u dospělých pacientů s mnoholetou anamnézou, dnes se jeho indikace rozšířila i na některé maligní nádory (rhabdomyosarkom, metastázy retinoblastomu, maligní schwannom, metastázy sarkomu) u dětí. Tato technika byla poprvé navržena a vyzkoušena v r. 1986 panem J. Otradovcem a S. Šafářem. Dříve se vedl prvotní řez na hranici vlasaté části, dnes se však dává přednost řezu v obočí, který je veden ještě mírně temporálně ve směru hrany očnice. V celém rozsahu tohoto řezu se postupně rozpreparuje podkožní tkáň až na kostěný okraj orbity a pokračuje se směrem k dolnímu okraji pod spojivkovým vakem bez jeho narušení. Tím se uvolní celý obvod kostěného orbitálního vchodu. Kožně-spojivkový vak se odklopí na tvář a provede se exenterace celého obsahu orbity až do hrotu. Exenterace se ukončí elektrokoagulací zbytku tkáně v hrotu očnice, která zastaví krvácení. Lalok se opět přiklopí zpět a řez se následně po vrstvách uzavře.

Jediným negativním nálezem exenterace orbity s uchováním spojivkového vaku je nepohyblivost horního víčka a entropium, které stáčí řasy proti implantátu a dráždí okraj víčka. Tato kosmetická vada se však může napravit vhodnou brýlovou korekcí (spojkou), která opticky rozšíří oční štěrbinu. (12)

7. 1. 4. 3. 1. Orbitální protéza po exenteraci očnice se zachováním víček a spojivkového vaku

Silikonová orbitální protéza, která byla speciálně pro exenteraci orbity se zachováním víček navržena, je vyrobena ze silikonového kaučuku a skládá se ze dvou částí. První část představuje spojivkový implantát, který imituje oko jako klasická oční protéza, druhou část tvoří orbitální implantát určený původně jako náhrada po enukleaci oka. Obě části jsou k sobě připevněny. Spojivkový implantát je naimpregnován oxidem

titaničitým, čímž se dosáhne čistě bílého povrchu připomínajícího skléru. Z polyesterové fólie pokryté akrylovými barvami se vytvoří duhovka a zornička a pomocí silikonové fólie, která se přichytí k implantátu, se imituje rohovka.

Orbitální implantát, který byl na výrobu protézy použit, se musel nejprve upravit, otvory pro okohybné svaly se zakryly a jeho spodní kulová část se protáhla do eliptického tvaru, který byl individuálně odměřen podle odlitku orbitální dutiny pomocí stomatologické obtiskové hmoty. Na obvodu spojivkového implantátu byly zhotoveny tři výřezy umožňující lepší odvod případného sekretu. Silikonová orbitální protéza je snadno omyvatelná a snáší sterilizaci vodní parou v autoklávu. (12)

7. 2. Sekundární chirurgické implantace orbitálního implantátu

7. 2. 1. Indikace

Indikace pro sekundární implantaci zahrnují odhalení nebo migraci původního implantátu, enoftalmus s kontrahovaným důlkem, kontrahované fornixy, které zabraňují vložení oční protézy nebo absence primárního implantátu a tudíž přání kosmetického zlepšení. V těchto situacích se provádí sekundární chirurgický zákrok, kdy se odstraní první implantát a vsadí se nový. Tento zákrok může být náročnější než enukleace nebo eviscerace, obzvláště, jestliže se chirurg pokusí lokalizovat a znovu připojit extraokulární svaly. Proto se to obvykle provádí pod celkovou anestezií. U těchto stavů se může využít transplantace kožního štěpu nebo transplantace bukální sliznice.(13)

7. 2. 2. Transplantace kožního štěpu

Pokud dochází nebo už došlo k odhalení předního povrchu primárního orbitálního implantátu, může se v těchto situacích využít transplantace tukové dermis. Tato technika se může také použít, jestliže není po těžkém úrazu dostatek tkáně k uzavření ran po enukleaci či evisceraci.

Štěp se odebírá z místa zadního dolního výčnělku trochanter major stehenní kosti. Štěp se umístí do připravené orbitální dutiny a k jeho krajům se připojí přímé svaly. Okraje transplantátu se přišijí ke spojivce a Tenonovu pouzdru.(13)

7. 2. 3. Transplantace bukální sliznice

Tato technika se především využívá u anoftalmu pro rozšíření kontrahovaného horního a/nebo dolního fornixu spojivkového vaku, aby se umožnilo následné vložení oční protézy. Transplantát bukální sliznice se odebírá ze slizničního povrchu dolního rtu.(13)

8. Péče o kosmetické oční protézy

8. 1. Postup vyjímání a vkládání oční protézy

- *Postup vyjímání oční protézy*

1. Nejprve je nutné si pečlivě umýt ruce
2. Před samotným vyjmutím se doporučuje dát si na klín nebo na umyvadlo ručník, aby, jestliže protéza vyklouzne, nespadla na zem, nepoškrábala se, nezlomila nebo neztratila

Manuální technika vyjímání:

1. Jeden prst se položí na temporální stranu dolního víčka nad lícní kost
2. Pacient se podívá směrem vzhůru
3. Druhá dlaň se podrží pod okem (k zachycení protézy)
4. Prstem se jemně zatlačí na víčko a kůže víčka se posune směrem k nosu
5. Okraj protézy se pravděpodobně dostane nad okraj dolního víčka, nebo, k čemuž však dochází jen zřídkakdy, vypadne oční protéza do nastavené dlaně
6. Jestliže protéza nechce ven, může se použít prst druhé ruky k vytočení protézy ven z oka

Technika sání:

U této techniky vyjímání se používá přísavky pro odstraňování tvrdých kontaktních čoček.

1. Přísavka se zmáčkne, aby se vytvořilo vakuum, které ji přichytí k přední straně protézy
2. Jestliže je přisátá, pacient může zvednout dolní část protézy nad dolní víčko a pak protézu posunout dolů směrem k tváři aby se horní část dostala zpod horního víčka

- *Postup vkládání oční protézy*

1. Protézu je nutné nejprve důkladně očistit (viz. 8. 3. Čištění oční protézy)
2. Protéza se uchopí palcem a prostředníčkem
3. Druhou rukou se nadzvedne horní víčko
4. Protéza se pod horní víčko jemně podsune
5. Ukazováčkem se protéza přidrží na místě a prstem druhé ruky se odtáhne dolní víčko

Obr. č. 16. Postup vyjímání a vkládání oční protézy

8. 2. Čištění očního důlku

Jakmile je protéza venku následuje čištění očního důlku.

Očního důlku samotného by se nemělo dotýkat. Je potřeba, aby se pravidelně čistili víčka a odstraňoval hlen. K tomu je nejprve nutné si převařit vodu, která se nechá zchladnout. V této převařené vodě se následně navlhčí čistý bavlněný tampón, kterým se víčka z vnitřní strany otřou. Může se taktéž použít sterilní slaný roztok. Vždy by se mělo začínat co nejblíže u nosu a otírat směrem k uchu. Jestliže je potřeba otřít víčka několikrát, vždy by se pro každé setření měl použít nový, navlhčený bavlněný tampón. Pokud se na víčcích tvoří nadměrné množství hlenu, měl by to pacient ihned oznámit zdravotní sestře nebo doktorovi. Mohlo by to totiž poukazovat na infekci a je tudíž nutné předepsat antibiotika.

8. 3. Čištění oční protézy

Po vyjmutí se musí oční protéza pečlivě opláchnout a zbavit všech depozit.

Skleněná oční protéza by se měla vyjímat z očního důlku každou noc, aby nedošlo k jejímu prasknutí při neopatrném pohybu v průběhu spánku. Akrylová oční protéza se naopak vyndává jen pokud je to nutné. Časté vyjímání a nasazování totiž může dráždit oční důlek a zvýšit tak sekreci.

Oční protéza se nejprve ponoří do teplé mýdlové vody přibližně na 10 – 15 minut, která změkčí bílkovinná depozita uložená na jejím povrchu. Protéza se opláchne a pomocí měkké bavlněné látky nebo vlhkého Kleenex hadříku, který nepoškrábe povrch protézy, se odstraní změklá depozita. Poté by se měla protéza vložit do vody nebo slaného roztoku pro měkké kontaktní čočky, který zabraňuje zasychání nečistot na jejím povrchu.

Na čištění akrylové oční protézy a plastového formátoru by se neměl nikdy použít čistý alkohol, který by způsobil popraskání plastu.

Čištění oční protézy prodlouží její životnost, protéza bude vypadat lépe a také bude pro pacienta o mnoho pohodlnější.

9. Běžný život s oční protézou

9. 1. Nejčastější problémy týkající se nošení oční protézy

9. 1. 1. Nadměrná sekrece slz

Povrch oční protézy není tak hladký jak by měl být, není tak vlhký a měkký pro víčka jako oko přirozené. Plast nebo sklo navíc není hydrofilní materiál a tak potřebuje vrstvu slz (která mimo jiné obsahuje i olej a hlen), která zajistí mokrý povrch protézy.

Při nošení může oční protéza osychat díky nízké vlhkosti nebo klimatizaci, takže slzná žláza musí produkovat více slz pro lubrikaci oční protézy. Někdy se stane, že jejich produkce je tak velká, že pacientovi tečou po tvářích. Proto mnoho lidí s očními protézami, hlavně během suchých dnů, shledá zvlhčující oční kapky užitečnými.

Většina z těchto symptomů je pro anoftalmický důlek normální. Nicméně, jestliže mají slzy zelenou nebo tmavě žlutou barvu, měl by se pacient obrátit na doktora.

9. 1. 2. Svědění

Pacienti se často ptají, proč je víčka na vnitřní straně přiléhající na oční protézu svědí a co proti tomu mohou udělat. Ačkoli svědění očního důlku může být způsobeno alergiemi, obvykle jsou spíše příčinou proteiny, kumulující se na předním povrchu protézy.

Při nošení je protetické oko pokrýváno bílkovinami pocházejícími z vrstvy slz. Tento povlak vyvolá na vnitřní straně horního víčka alergickou reakci, která často způsobí pocit svědění. Na tyto problémy jsou nejlepší oční kapky, kterých existuje na trhu mnoho a které zaručí určitou úlevu od svědění.

Umělé oko potřebuje být periodicky čištěno, aby se odstranila bílkovinná vrstva. Nicméně, většina doktorů a očních protetiků doporučují protézu vyjímat co nejméně, protože přílišné vyndávání a nasazování může způsobit problémy a zvýšenou sekreci očního důlku.

9. 2. Rady pro nositele očních protéz

Jestliže pacient nemá nebo neplánuje mít porézní implantát, který by umožnil určité spojení mezi implantátem a protézou nebo chce, aby byla oční protéza méně nápadná, měl by se držet těchto zásad:

1. Většina očních protéz, které nejsou spojeny s orbitálním implantátem, nevykazuje tak dobrou motilitu ve vertikálním směru jako oko zdravé, proto by se měl pacient vyvarovat sklápění hlavy se současným pohledem nahoru.

2. Mnoho očních protéz má také omezenou pohyblivost v horizontále (k nosu a do strany). Aby to nebylo tak zřejmé, měl by si pacient vypěstovat zvyk spíše otočit hlavou než očima do požadovaného směru pohledu. Může také pomoci, pokud ještě při otáčení hlavy zavře oči.

3. Výběr obroučky se širokým rámem často pomůže odvrátit pozornost od pacientových očí a pokud je potřeba, může také zakrýt ptózu horního víčka. Na druhou stranu však velké, neprůhledné obroučky mohou omezovat periferní vidění, které je už tak u anoftalmického pacienta dost zmenšeno, takže se dává spíše přednost tenkým kovovým obroučkám. Zabarvené čočky mohou zlepšit kosmetický vzhled tváře, ale neměly by být moc tmavé, aby nezhoršovaly vidění za tmy.

4. Anoftalmický pacient by měl dávat především velký pozor na zbývající zdravé oko a maximálně ho chránit. Materiál, který je pro brýlové čočky v těchto případech nejvhodnější, je polykarbonát, který nejenom pacientovi zlepší zrakovou ostrost, ale je navíc extrémně odolný vůči rozbití v porovnání s jinými materiály, takže poskytuje tu největší možnou ochranu. Proto se také doporučuje nosit polykarbonátové skla v brýlích i v případě, že je zraková ostrost zdravého oka v pořádku. Co se týče obrouček a bezpečnosti, měly by se spíše vybírat celoobroučkové brýle než vrtané.

9. 3. Sport

Umělá oční protéza může být obvykle nošena při jakémkoli sportu, včetně golfu, tenisu, běhu a dokonce fotbalu, beze strachu, že by mohla vypadnout.

Nicméně, po plavání, kdy si mnoho lidí automaticky utírá tváře a mne oči, je doporučováno být pozornější a nedotýkat se očních víček, protože právě nejběžnější postup při vyjímání oční protézy, je táhnout v místě dolního víčka dolů a ven, takže při mnutí očí se může stát, že se protéza dostane ven z oka.

Při plavání pod vodou by měly být oči zavřené nebo by se měly používat plavecké brýle, aby se protéza z očního důlku neuvolnila. Hlavně se musí dát pozor při plavání v oceánu, kdy při velké vlně může protéza vypadnout. Také při potápění nebo lyžování by se měly nosit brýle nebo by se měla oční protéza vyjímat, aby se předešlo její ztrátě.

9. 4. Prostorové vidění a řízení motorových vozidel

Ztráta oka každému pacientovi způsobí dočasně problémy s prostorovým viděním. Naštěstí jsou podněty z prostoru vnímány mnoha způsoby a prostorové vidění založené na binokularitě je omezeno na relativně krátké vizuální vzdálenosti, proto je doplněno prostorovým viděním založeným na monokulárních signálech jako jsou geometrická perspektiva, vzdušná perspektiva, překrývání kontur, relativní velikost a stínování, takže jen 3 – 5 % informací z prostoru je vnímáno binokulárně.

Pacientovi bude dělat větší problém odhad bližších než vzdálenějších překážek, takže by se měl zprvu vždy před každým krokem přesvědčit o tom, jestli má pevnou půdu pod nohami, než udělá další krok.

Největší problémy bude mít s činnostmi jako je navlékání jehly nebo nalévání hrnku čaje. Může si však pomoci tím, že za jehlu umístí dobrý zdroj světla a bude ji navlékat spíše z boku. Při nalévání čaje mu pomůže s odhadem jeho vzdálenosti uchopení okraje hrníčku.

Pokud vizus na druhém oku bude nadále dobrý, je pacient stále způsobilý vlastnit řidičský průkaz. Je však nutné o tomto faktu informovat příslušné úřady a absolvovat prohlídku u očního lékaře, aby ho vyšetřil a zjistil jeho zrakovou ostrost s optimální korekcí, která musí být v souladu s normami.

Při řízení je prostorové vidění obzvláště důležité, proto by se mělo dávat pozor, přijíždět k autům pomalu a nezapomenout se před každým odbočením či předjížděním, díky ztrátě periferního vidění na slepé straně, vícekrát rozhlédnout a zkontrolovat obě strany.

10. Volba brýlových skel pro zlepšení kosmetického vzhledu

Použitím speciálně volených dioptrických čoček, které se do brýlové obruby před oční protézu předsadí, se může dodatečně upravit vzhled protézy a oční štěrbiny.

Je zřejmé, že pokud je oční štěrbina větší (menší) co do šířky a výšky, dává se před oční protézu rozptylka (spojka). Brýlovými skly je však možné vykorigovat i jiné, daleko složitější případy.

- *Změna velikosti duhovky*

Jestliže se duhovka oční protézy jeví na rozdíl od duhovky na zdravém oku větší, přidá se do brýlové čočky před protetickým okem minusová sféra, aby se zredukoval její průměr. Přidáním jedné minusové dioptrie se zmenší velikost obrazu přibližně o 0,3mm. Naopak u menší velikosti duhovky se volí do brýlového skla spojná čočka.

- *Změna velikosti oční štěrbiny*

V případech příliš úzké nebo příliš široké oční štěrbiny se používá cylindrické čočky, a to buď samotné nebo v kombinaci se spojkou či rozptylkou.

Je-li oční štěrbina širší, použije se minusový cylindr v ose horizontální, pokud je naopak příliš úzká, dává se minusový cylindr v ose vertikální. Minusový cylindr pro zúžení oční štěrbiny však může způsobit zmenšení duhovky. V tomto případě se přidává k brýlové korekci plusová sféra.

Správně volenou osou cylindru v dioptrické čočce se může pozměnit i odlišný tvar okraje víčka. Je-li například okraj víčka levého oka na temporální straně posunut nahoru, volí se minusový cylindr s osou ve 105° v kombinaci s plusovou sférou.

- *Změna výšky orbity*

U pacientů s anoftalmem se často zdá, že mají oční důlek posunut směrem dolů, a to díky chronickému tlaku oční protézy na dolní víčko, které se vyklenuje, a atrofii orbitální tkáně. K vylepšení tohoto kosmetického defektu se používá prizma.

Prizma o hodnotě jedné prizmatické dioptrie s bazí směřující dolů pozvedne výšku očního důlku o 1mm. Prizma však zvýší celkovou hmotnost brýlové čočky, takže by měl být brán zřetel i na výběr správné brýlové obruby. Příliš velká obroučka by měla za následek tlusté okraje a těžký vzhled brýlí.

Brýlová čočka před protetickým okem by měla být stejná jak před okem zdravým (bifokální, trifokální) se stejnou dioptrickou hodnotou, nebo by měla být speciálně volena pro zlepšení kosmetického vzhledu tváře.

11. Minulost, současnost a budoucnost

O kompletním odstranění oka rozhodují oční lékaři v současné době jen zřídka, narozdíl od minulosti. Zatímco před lety lékaři vyjímali oko již při větším poranění, dnes se ho snaží zachránit. Rozvoj nové technologie i včasná diagnostika nitroočních nádorů, jako je retinoblastom, a využití komplexní léčby (brachyterapie, fotokoagulace, kryokoagulace, chemoterapie, Leksellův gama nůž) zvýšily v průběhu 32 let (od roku 1972 – 2003) přežívání pacientů o 85,7 %. K enukleaci bulbu se proto dnes přistupuje jen zřídka. V letech 1972 – 1986 bylo enukleováno 81,2 % postižených očních bulbů, zato v období 1987 – 2003 jen 36,9 %.(6) Je to také díky kvalitním lékům, že u stavů po zánětu, úrazu, glaukomu, kdy se dříve prováděla enukleace z důvodu sympatické oftalmie, se dnes podávají kortikosteroidy a antiflogistika.

Moderní způsoby léčby retinoblastomu, ale i jiných nádorů (uveální melanom), podstatně zlepšila léčebné výsledky hlavně ve výrazné redukci enukleací a vzestupu přežívajících pacientů a zrakových funkcí vyléčených očí.(6)

Výrazný pokrok vědy a techniky však nezasáhl jen do oblasti novějších metod léčení zhoubných nádorů, ale i do vývoje protéz samotných. Vědci se v současnosti snaží i o náhradu funkce a návrat zraku, než jen o kosmetickou funkci protézy. Důkazem je tzv. retinální protéza, která slouží pro nemocné trpící degenerativním onemocněním sítnice a makulární degenerací. Rozeznávají se dva typy retinální protézy: epiretinální (ležící na retině) a subretinální (ležící pod retinou).

Epiretinální protéza se skládá z extraokulární a intraokulární části. Extraokulární část tvoří kamera připevněná na brýlích, a mikroelektronické zařízení za uchem, které přeměňuje obraz na elektrické impulzy. Toto zařízení je následně spojeno pomocí drátků, fixovaných ke skléře, s platinovými elektrodami, umístěnými v nitru oka pod makulou v silikonové ploténce. Elektrody stimulují retinální neurony a informace je přenášena zrakovým nervem až do mozku.

Subretinální protéza je naopak umístěna pod retinou asi 20º od makuly a stimuluje bipolární a gangliové buňky zezdola. Některé subretinální protézy využívají externí zdroj, jiné fungují na principu fotodiody (obsahuje asi 5000 mikrofotodiod), kdy dopadající světlo vyvolá elektrickou stimulaci gangliových buněk sítnice. Signály tohoto druhého typu však nejsou tak silné.(2)

Není však zatím možné dát zrak lidem, kteří se již slepí narodili. Jejich optická soustava se během zárodečného vývoje nevyvíjela normálně a v důsledku toho nejsou jejich gangliové buňky funkční. Elektrický signál umělé sítnice by v těchto případech musel být předáván přímo do mozku. Pokusy s elektrodami, zavedenými přímo do zrakových center mozkové kůr, se zabývá tým vědců vedený Terry Hambrechtem. Mechanizmus zpracování vizuální informace v těchto centrech je ale mnohem složitější a mnohem méně známý.

Obr. č. 17. Implantát retinální protézy obsahující elektrody

Obr. č. 18. Retinální protéza

12. Závěr

Optometristé si mnohdy ani neuvědomují, jak důležitou úlohu v oblasti vizuálního vzhledu pacienta s oční protézou hrají. Konečný kosmetický výsledek po provedené enukleaci, evisceraci, nebo sekundární implantaci může být zkomplikován mnoha faktory: rekonstrukce obličeje po vážném traumatu může mít odlišné výsledky, orbita, která byla v důsledku rakoviny dříve ozařována, se nemusí dobře hojit, velikost spojivkového vaku, zvlášť jeho fornixů, může být nedostatečná, hloubka očního důlku po implantaci orbitálního implantátu neuspokojivá, víčko a vnější okohybné svaly mohou být po operaci atrofované. Stav očního důlku po předešlé nemoci (úrazu) a chirurgickém zákroku neumožní ani tomu nejšikovnějšímu chirurgovi a protetikovi vytvořit úplně přirozeně vypadající oční protézu a to ani s nejmodernějšími dostupnými orbitálními implantáty, jako je hydroxyapatit a porézní polyetylén, které mohou zajistit spojení s oční protézou a zlepšit tak její motilitu.

Pro pacienta je tudíž poslední nadějí na lepší kosmetický vzhled tváře právě optometrista, který pomocí správné obruby a speciálně volených dioptrických skel může opticky pozměnit vzhled očního důlku a protézy samotné, a tak přiblížit vzhled oční protézy zdravému oku pacienta.

13. Použitá literatura

1. Anderson, R.L., et al.: The Quasi-Integrated Porous Polyethylene Orbital Implant. Ophthalmic Plastic and Reconstructive Surgery, January 2002, vol. 18, no. 1, p. 50-55
2. Anton, M.: Retinální protézy a degenerativní onemocnění sítnice. Česká oční optika, únor 2006, ročník 47, číslo 1/2006, s. 46
3. Balík, J., Holub, J. st., Holub, J. ml.: Oční protézy. Technický sborník oční optiky, Praha, 1975, s. 385-393
4. Bigham, W. J., et al.: Fibrovascular Ingrowth in Porous Ocular Implant: The Effect of Material Composition, Porosity, Growth Factors, and Coatings. Ophthalmic Plastic and Reconstructive Surgery, September 1999, vol. 15, no. 5, p. 317-324
5. Blaydon, S.M., et al.: The Porous Polyethylene (Medpor) Spherical Orbital Implant. Ophthalmic Plastic and Reconstructive Surgery, September 2003, vol. 19, no. 5, p. 364-371
6. Gerinec, A.: Výsledky liečby retinoblastómu – 32ročné sledovanie. XII. výroční sjezd České oftalmologické společnosti s mezinárodní účastí, Praha: Galén, 2004, s. 14, ISBN 80-244-0860-02004
7. Iordanidou, V., Potter, P.:Porous Polyethylene Orbital Implant in the Pediatric Population. American Journal of Ophthalmology, September 2004, vol. 138, no. 3, p. 425-429
8. Kondrová, J., Karel, I.:Dlouhodobé výsledky po aplikaci silikonových orbitálních implantátů. Československá oftalmologie, 46, 1990, číslo 6, s. 415-421
9. Krásný, J., Novák, V.: Silikonový implantát formující přechodné řasy spojivky. XII. výroční sjezd České oftalmologické společnosti s mezinárodní účastí, Praha: Galén, 2004, s. 20, ISBN 80-244-0860-0
10. Krásný, J.: Nádory oka a jeho adnex v dětství. Retinoblastom. Česká a slovenská oftalmologie, prosinec 1997, ročník 53, číslo 6
11. Krásný, J., Novák, V.: Anoftalmus – spojivkový implantát. Česká a slovenská oftalmologie, 59, 2003, číslo 1, s. 33-39
12. Krásný, J., Novák, V., Otradovec, J.: Orbitální protéza po exenteraci očnice se

zachováním víček a spojivkového vaku. Česká a Slovenská oftalmologie: časopis oftalmologické společnosti, 62, 2006, číslo 2, s. 94-99

13. Nesi, Frank A., et al.: Ophthalmic and Facial Plastic Surgery : A Compendium of Reconstructive and Aesthetic Techniques. 1st ed., Thorofare : SLACK Incorporated, c2001, p. ISBN 1556424515
14. Otradovec, Šafář: Chirurgie očnice. Choroby očnice, Praha: Avicenum, 1986, str. 288-304
15. Waldhegerová, L.: Oční protézy. Česká oční optika, červen 2006, ročník 47, číslo 2/2006, s. 44-46

Internetové stránky:

- http://web.vilik.cz/ocniprotezy/
- http://www.prosthesis.com/eye_base.htm
- http://www.eyemdlink.com/EyeProcedure.asp?EyeProcedureID=35
- http://www.torontoeyelidsurgery.com/html/oculoplastics_update.html
- http://en.wikipedia.org
- http://www.moorfields.nhs.uk/Aboutus/Clinicalsupportservices/Ocularprosthetic
- http://www.ocularist.org/
- http://www.artificial-eye-clinic.com/
- http://www.eyecancermd.org/retinoblastoma/prosthesis.html
- http://www.ioi.com/
- http://www.artificialeye.net/
- http://www.technologyreview.com/Biotech/18193/
- http://www.porexsurgical.com

14. Obrazová příloha

Obr. č. 1. Změna vzhledu protetickou kontaktní čočkou

Obr. č. 2. Různé tvary a velikosti očních protéz



Obr. č. 3. Skleněné oční protézy

Obr. č. 4. Opálové trubice

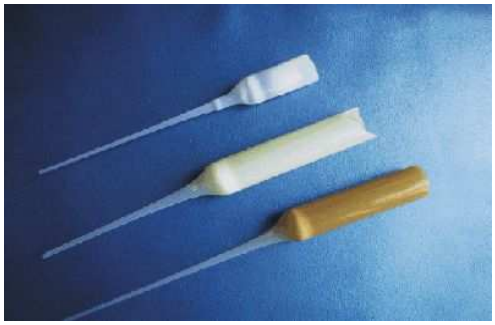

Obr. č. 5. Jednotlivé stupně vzhledu protézy při výrobě

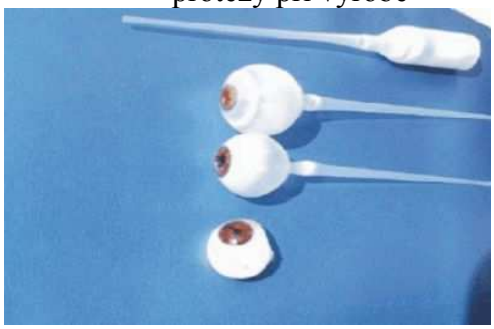

Obr. č. 6. Pracovní postup výroby skleněných očních protéz



Obr. č. 7. Akrylové oční protézy



Obr. č. 8. Oční protéza skleněná Illigova (formátor)

Obr. č. 9. Srovnání struktury lidské kosti a hydroxyapatitu (zobrazeno elektronovým mikroskopem)

Lidská kost

Hydroxyapatit

Obr. č. 10. Bio-Eye ™ hydroxyapatite orbitální implantát před o po vrostu fibrovaskulární tkáně

Obr. č. 11. Vzhled orbitálního implantátu z hydroxyapatitu a Medpor

Hydroxyapatit

Medpor

Obr. č. 12. Starý, polykarbonátový, a nový titanový čep a obal

Obr. č. 13. Implantace čepu

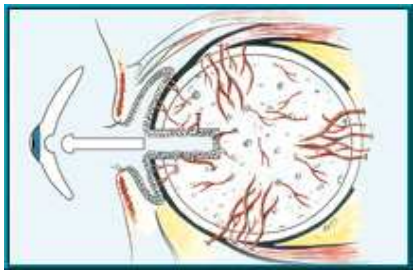

Obr. č. 14. Postup enukleace



1. Limbální peritomie

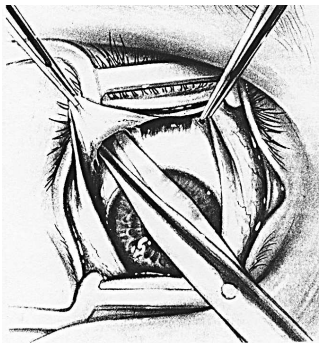

2. Odstranění Tenonova pouzdra z oční koule

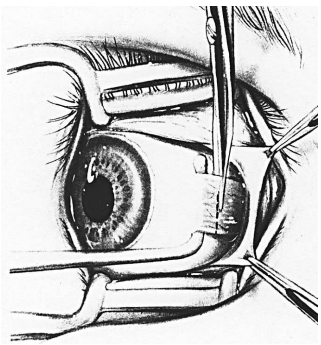

3. Zajištění svalu pomocí svalového háčku a jeho odstřižení od úponu

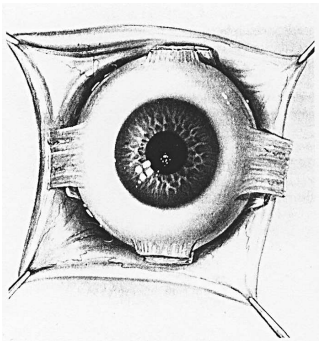

4. Oční koule s ustřiženými vnějšími přímými okohybnými svaly

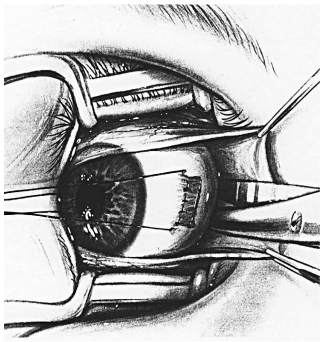

5. Resekce zrakového nervu

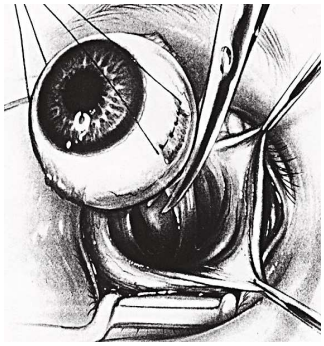

6. Vyjmutí oční koule

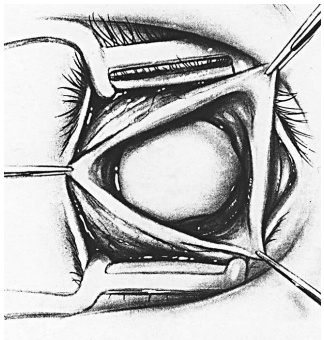

7. Vložení orbitálního implantátu

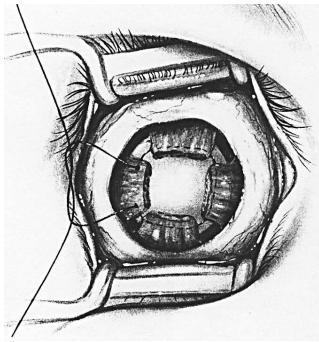

8. Připojení přímých svalů k implantátu

Obr. č. 15. Postup prosté exenterace orbity

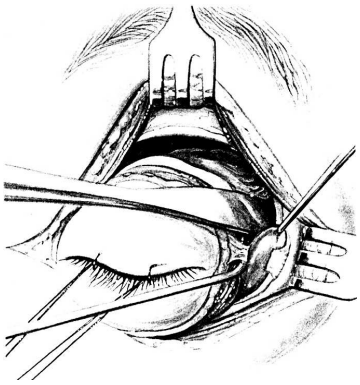

1. Postupné uvolnění obsahu orbity směrem do vrcholu očnice

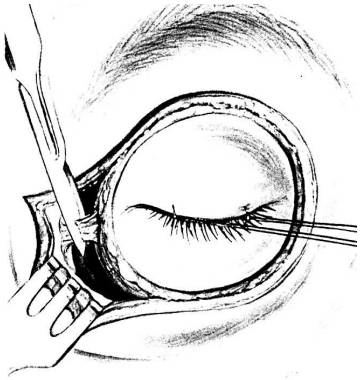

2. Přestřižení ligamenta vnějšího a vnitřního koutku

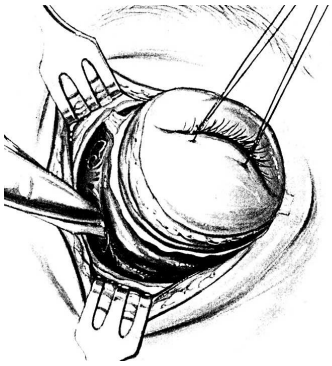

3. Vyjmutí veškerého obsahu orbity

Obr. č. 16. Postup vyjímání a vkládání oční protézy

Obr. č. 17. Implantát retinální protézy obsahující elektrody

Obr. č. 18. Retinální protéza